(Aus der Klinik für Hals-, Nasen- und Ohrenkranke der Universität Basel
[Vorsteher: Professor Dr. Oppikofer].)

Sepsis nach Angina

Inaugural-Dissertation

zur Erlangung der Doktorwürde
der Medizinischen Fakultät der Universität Basel

vorgelegt von

Arthur Weder

aus Diepoldsau (St. Gallen)

1940

VERLAG VON S. KARGER IN BASEL

Von der Medizinischen Fakultät Basel genehmigt auf Antrag von
Prof. Oppikofer

Tag der Promotion: 13. Februar 1940

Sonderdruck aus «Practica oto-rhino-laryngologica», Vol. III, Fasc. 4/5

R. UNIV.
BIBLIOTHEEK
LEIDEN

Buchdruckerei Friedrich Reinhardt AG. in Basel

Im Jahre 1929 ist in der Schweiz. med. Wschr. eine Arbeit von *Schlittler* über tödliche Komplikationen im Verlaufe der Angina lacunaris erschienen. Er berichtet darin über 8 Fälle von tonsillogener Sepsis, die in den Jahren 1898—1927 inkl. an der otolaryngologischen Klinik des Bürgerspitales Basel zur Beobachtung gelangten.

Wenn *Schlittler* damals schrieb, daß nach den Jahresberichten der verschiedenen Abteilungen des Bürgerspitals die Gesamtzahl an tonsillogener Sepsis verstorbener Patienten von 1898 bis Ende 1927 sich nur auf 11 belaufe (die 8 erwähnten Fälle unserer Klinik und 3 weitere Fälle der chirurgischen Klinik), so erscheint aus Gründen, die wir im folgenden erwähnen werden, bereits nach 1925 eine Aenderung bezüglich der Häufigkeit dieser Krankheitsfälle eingetreten zu sein.

Die vorliegende Arbeit bespricht nun die Fälle von Sepsis nach Angina aus den Jahren 1928—1938 inkl., unter kritischer Verwertung der Literatur. Ueber die Anzahl der tonsillogenen Sepsisfälle unserer Klinik während dieser Zeit orientiert folgende Zusammenstellung:

Jahr	Anzahl der Fälle	Geschlecht w.	Geschlecht m.	Lebensjahrzehnt 1.	2.	3.	4.	5.	6.	7.	Altersjahr
1928	0										
1929	1		1				1				33
1930	4	1	3		2	2					16, 19, 23, 27
1931	2		2				1	1			42, 32
1932	1	1				1					24
1933	3	1	2			1		1		1	21, 46, *62*
1934	5	2	3		2	2	1				16, 19, 22, 29 30
1935	4	2	2			2	1	1			23, 24, 32, 47
1936	5	3	2			5					20, 22, 23, 23, 29,
1937	1		1				1				39
1938	4	3	1		1	1	1		1		*12*, 25, 33, 56
Total	30	13	17		5	14	6	3	1	1	

Im ganzen sind es 30 Fälle, was durchschnittlich nicht ganz 3 pro Jahr entspricht (*Oppikofer,* Schweiz. Med. Wschr. *1935,* 627). Nicht inbegriffen sind in der Zusammenstellung ungefähr 10 uns außerhalb der Klinik bekannt gewordene Fälle aus Basel. Auf die Beobachtung des scheinbaren Häufigerwerdens seit ungefähr dem Jahre 1925 ist auch von anderer Seite hingewiesen worden. Unseres Erachtens dürfte dieser Zunahme folgende Ursache zugrunde liegen. Wenn wir die Literatur über die tonsillogene Sepsis durchsehen, so finden sich im deutschen Schrifttum vor 1925 im Vergleich zu heute nur wenige Arbeiten (*Martens, Fraenkel, Reye, Lewin, Uffenorde, Wessely, Knick, Welte* u. a.), die sich mit den septischen Komplikationen nach Angina befassen; das Krankheitsbild der Sepsis nach Angina war bis dahin eigentlich noch gar nicht bekannt. Erst *Fraenkel, Zange, Uffenorde, Claus, Melchior* u. a. haben damals den Begriff der Sepsis nach Angina geschaffen und ein klares klinisches Krankheitsbild daraus gestaltet.

Inzwischen ist über das Thema der tonsillogenen Sepsis sehr viel geschrieben und diskutiert worden. Die Durchsicht der gesamten Literatur führt auf mehr als 300 Arbeiten in den verschiedensten Zeitschriften und in den verschiedensten Sprachen. Die Erwartung von *Uffenorde* in seiner 1925 erschienenen Schrift über die Verwicklung der akuten Halsentzündung, daß die Verbesserung der Diagnose zu einer Besserung der damals noch sehr schlechten Prognose führen werde, hat sich weitgehend erfüllt. Dem Facharzte sowie dem praktischen Arzte ist das neue Krankheitsbild mit der Zeit besser bekannt geworden, und dadurch ist es zu erklären, daß die Diagnose der Sepsis nach Angina allmählich häufiger gestellt wurde und die Zahl der Einweisungen in Krankenhäuser und Kliniken zunahm.

Der Beschreibung unserer einzelnen Fälle soll eine Stellungnahme zum Begriff Sepsis, welcher der Diagnostik zugrunde liegt, vorausgehen.

Von fundamentaler Bedeutung scheint uns die Auffassung *Schottmüller*s zu sein. Der von ihm geprägte Wortlaut der Sepsisdefinition ist deshalb auch in den einschlägigen Arbeiten meist als Leitsatz angeführt worden. Er lautet: Eine Sepsis liegt dann vor, «*wenn sich innerhalb des Körpers ein Herd gebildet hat, von dem aus konstant oder periodisch pathogene Bakterien in den Blutkreislauf gelangen, und zwar derart, daß durch diese In-*

vasion subjektive und objektive Krankheitserscheinungen ausgelöst werden». Diese Definition drückt klar und deutlich aus, daß das Wesentliche und Primäre der Sepsisentwicklung einerseits im Sepsisherd und andererseits in der Bakteriaemie zu suchen ist. Zum *Sepsisherd* kann jede irgendwo im Körper gelegene Eiterung unter gewissen Voraussetzungen werden. Die Entscheidung, ob der Infektionsherd lokal begrenzt bleibt oder auf die Gefäßbahn übergreifen wird, liegt neben anderen Faktoren in einer Reihe zusammenspielender Abwehrmechanismen. Von diesen sind in erster Linie die Funktionen des Reticuloendothels und des Kapillarsystems zu nennen *(Donath-Saxel, Lexer, E. F. Müller, Singer, Öller* u. a.). Demgegenüber glaubt *Bingold,* daß nicht das Abwehrsystem, sondern vielmehr die Art des Sepsisherdes und der Erreger ausschlaggebend sei. In neuerer Zeit sind mit diesen Fragen auch Begriffe wie Sensibilisierung *(Liebermeister),* Allergie und Immunitätslage *(Donath-Saxel)* in Zusammenhang gebracht worden. In Wirklichkeit wird dadurch oft nur die Unklarheit mancher Vorgänge verdeckt.

Die *Bakteriaemie* verlangt vom Sepsisherd gewissermaßen eine Gefäßgebundenheit, wie *Schottmüller* und *Bingold* sich ausdrücken. Der Einbruch in das Gefäßsystem kann dabei sowohl Lymphgefäße wie auch Arterien oder Venen treffen. Klinisch ist die häufigste Form die Thrombophlebitis. Das Schicksal der in das strömende Blut gelangten Keime ist ein verschiedenes. Der Großteil derselben wird von dem reticuloendothelialen System aufgefangen und vernichtet. Es kann aber auch zu einer Ausschwemmung der Bakterien irgendwohin in den Organismus kommen, wo diese entweder, ohne größere Herde zu bilden, längere Zeit lebensfähig bleiben oder sich zum metastatischen Eiterherd entwickeln (Sepsis mit und ohne Metastasen nach *Schottmüller).* Bisher fand sich in manchen Lehrbüchern die Angabe, daß die Bakterien unter Umständen imstande seien, sich im strömenden Blute zu vermehren. Diese Annahme basierte auf tierexperimentellen Grundlagen *(Selter, Linck, Dippelt).* Man sprach in solchen Fällen von vermeintlicher Keimvermehrung, sogar von einer besonderen Form der Allgemeininfektion, der «Sepsis sui generis». Heute wissen wir, daß jene im Tierexperiment gewonnenen Resultate nicht ohne weiteres auf die Verhältnisse am Menschen übertragen werden dürfen. Langjährige klinische Untersuchungen und Beobachtungen haben vielmehr dazu geführt, daß

von erfahrener Seite die Möglichkeit der Keimvermehrung im strömenden Blute abgelehnt wird *(Schottmüller, Bingold, Wohlwill* u. a.).

Daß in der Sepsisfrage lange Zeit Unklarheit herrschte und auch heute noch Meinungsverschiedenheiten bestehen, beweist am deutlichsten das Erscheinen immer wieder neuer Arbeiten mit neuen Begriffen und neuen Einteilungen. Von *Martens* wurde eine Unterscheidung zwischen Pyaemie und Sepsis, von *Lexer* zwischen bakterieller und toxischer Allgemeininfektion gefordert. *Linck* wollte eine Abstufung von praeseptischen und septoiden Zuständen, von primärer nud sekundärer Sepsis einführen und *Zange* eine solche von leichten, mittelschweren und schweren Sepsisformen. Unseres Erachtens führen diese Differenzierungen nur zu Verwirrung und Unklarheit. Demgegenüber ist die Trennung zwischen Sepsiseingangspforte und Sepsisherd *(Schottmüller)* berechtigt. So ist z. B. bei der tonsillogenen Sepsis die Mandel in den meisten Fällen nur Sepsiseingangspforte. Die Tonsille kann aber in seltenen Fällen auch Sepsisherd sein *(Beck, Claus, Haymann, Hirsch, Uffenorde, Voß* u. a.).

Die Unterscheidung zwischen *akuter* und *chronischer* Sepsisform erscheint uns gerade bei der tonsillogenen Allgemeininfektion richtig. An Stelle dieser beiden Begriffe wünscht *Linck* in einer vor kurzem erschienenen Publikation andere, neue Bezeichnungen einzuführen. Nach ihm gibt es erstens eine stabilisierte Sepsis, ausgehend von chronischer Tonsillitis und Paratonsillitis, zweitens eine progressive Sepsis, ausgehend von akuter Tonsillitis und Paratonsillitis, und drittens eine ebenfalls zu der tonsillogenen Allgemeininfektion eingerechnete Form, die Blutkrisensepsis. Die progressive Sepsis wird ihrerseits nochmals in eine solche mit Schüben und in eine foudroyante Form unterteilt. Es scheint mir, daß dadurch mehr nur neue Nomenklatur, aber nicht neue Begriffe geschaffen werden.

Um nun im speziellen auf die *tonsillogene Sepsis* vorerst in kurzer, einleitender Form einzugehen, seien die hauptsächlichsten diagnostischen Merkmale aufgezählt: Als Erstes muß an Hand einer genauen Anamnese nach vorausgegangenen Halssymptomen, nach Schüttelfrösten und Fieber geforscht werden. Dann folgt die klinische Untersuchung mit Berücksichtigung eines genauen Lokalbefundes im Rachen, des Allgemeinzustandes und eventuell vorhandener Metastasen. Als weiteres diagnostisches Hilfsmittel,

wichtig auch für die Differenzialdiagnose und Prognose, kommt die zytologische und bakterielle Untersuchung des Blutes hinzu.

Krüger hat schon 1931 die Forderung gestellt, das Krankheitsbild «postanginöse Sepsis» genauer zu umgrenzen. Er verlangt zur Diagnose entweder den Nachweis der Erreger im strömenden Blut oder den Nachweis von Metastasen und empfiehlt, die Erregerart hinzuzufügen, weil damit ein wichtiger Hinweis auf die Prognose gegeben sei. Uns erscheinen bestimmte klinische Symptome zur Sicherstellung der Diagnose Sepsis wichtiger als der bakteriell-positive Blutbefund: außer Metastasen vor allem Schüttelfrost, septisches Fieber und Zeichen eines Sepsisherdes.

Anamnese, Schüttelfrost, septische Temperatur, Lokalbefund, Metastasen, Blutbild und Blutkultur waren bei allen unseren Patienten die Kardinalpunkte, die zur Diagnose der Sepsis herangezogen wurden. Dank diesen strengen Forderungen dürfen wir alle unsere Kranken als einwandfrei abgeklärte, sichere Sepsisfälle betrachten.

Beschreibung der eigenen Fälle.

Fall 1. C. Hans, 33 J. (Fol. 361/1929). Früher nie fieberhafte Anginen. Am 21. 4. Beginn mit Müdigkeit und allgemeiner Abgeschlagenheit, tags darauf Halsschmerzen rechts mit Fieber, im weiteren Verlaufe Entwicklung eines peritonsillären Abszesses rechts mit Kiefersperre und *Schüttelfrösten;* letztere zum erstenmal am 5. Krankheitstage, Dauer 10—30 Minuten. In den folgenden Tagen weitere Schüttelfröste. Fremdkörpergefühl im rechten Auge. Klinikeintritt am 29. 4., schwerkranker Allgemeinzustand, Ikterus und hohes Fieber. Lokalbefund: Gaumenmandeln entzündlich gerötet, leichte Kiefersperre. An beiden Unterkieferwinkeln taubeneigroße, weiche Drüsenpakete, auf Druck dolent. — Geringfügige Protrusio bulbi rechts. Ueber beiden Lungen Rhonchi. Herz: Systolisches Geräusch an der Spitze. — Auf der Klinik erneuter Schüttelfrost. Operativer Eingriff, bestehend in *Unterbindung der rechten V. jugul. int. und der beiden Vv. fac. comm., Ausschälen der Gaumenmandeln* (Aethernarkose). Die rechte V. jugul. int. ist stellenweise kollabiert, sonst nicht verändert. Bei der Tonsillektomie rechts fließt reichlich Eiter aus der Mandelnische ab, diese selbst ist an circumscripter Stelle mißfarbig. — Am Tage nach der Operation zunehmende Verschlimmerung, benommenes Sensorium, Exitus.

Sektionsbefund: Eitrige Peritonsillitis mit eitriger Phlebitis des Plexus pterygoideus und Thrombophlebitis des Sinus cavernosus. Abscedierende Phlegmone an der Basis der rechten Orbita. Phlebitis der Vv. fac. post. beider Seiten. Akute haemorrhagische Pachymeningitis interna, besonders der rechten mittleren Schädelgrube und des Clivus. Septicopyaemische Abszesse der Lungen mit Durchbruch auf die Pleura, fibrinös-eitrige Pleuritis, besonders an den Unterlappen. Zeichen einer Sepsis an Milz, Leber und Nieren und ganz geringe auch am Myocard.

Epikrise. Patient kam bereits in schwerkrankem Zustand in unsere Klinik. *Die Schüttelfröste bestanden schon seit 4 Tagen.* Das Fremdkörpergefühl im rechten Auge ließ bei Klinikeintritt einen metastatischen Herd in der Orbita oder eine Thrombose des Sinus cavernosus vermuten. Für bereits im Fortschreiten begriffene Allgemeininfektion sprach ferner der Ikterus. Sicher waren zu diesem Zeitpunkte auch schon die Lungenmetastasen vorhanden. Das Krankheitsgeschehen hatte sich offenbar von dem rechtsseitigen Peritonsillarabszeß aus durch interstitielles Fortschreiten der Entzündung entwickelt. Ob das Uebergreifen und der Einbruch in die Gefäße von der Phlegmone aus oder von einer den Gefäßen aufliegenden, entzündlichen Drüse stattgefunden hatte, ließ sich nicht feststellen.

Daß der operative Eingriff in diesem vorgeschrittenen Stadium keinen Erfolg mehr bringen würde, war sehr wahrscheinlich. Außergewöhnlich war die Orbitalphlegmone als Metastase *(Claus, Benjamins, Kahler, Wessely).* Dieselbe kam auf retrogradem Wege über den Plexus pterygoideus und die V. ophthalmica inf. zustande. Von hier aus griff die Infektion auf den Sinus cavernosus weiter *(Ameriso, Kecht, Wessely).*

Von einzelnen Autoren ist die Frage der Möglichkeit einer retrograden Ausbreitung der Thrombose in ursächlichem Zusammenhange mit der Jugularisligatur in Erwägung gezogen worden *(Anders, Bustin, Claus, Krüger, Kißling, Marschik, Uffenorde, Zange).* Im vorliegenden Falle war ein solcher Zusammenhang mit Sicherheit abzulehnen, da die Erscheinungen der Orbitalphlegmone schon vor der Operation bestanden. Die Forderung von *Claus,* schon bei Verdacht auf Orbitalphlegmone die sofortige Exenteratio orbitae vorzunehmen, hätte hier keinen Erfolg mehr bringen können.

Fall 2. O. Kurt, 16 J. (Fol. 171/1930). Im Mai 1924 ein Tag hohes Fieber unbekannter Ursache. September 1924 nach leichten Halsschmerzen mehrtägiges Fieber mit Auftreten von maculösem Exanthem an verschiedenen Körperstellen. Dezember 1925 wiederum vorübergehend Halsschmerzen und Drüsenschwellungen in beiden Kieferwinkeln. In der Folge Auftreten eines schweren Ikterus mit remittierendem Fieber und Milztumor. Schwerkranker Allgemeinzustand. Probelaparatomie auf der chirurgischen Klinik ergibt vergrößerte Lymphdrüsen im Abdomen, besonders längs der Wirbelsäule. Eine dem Ductus choledochus aufliegende, stark geschwollene Drüse ist möglicherweise die Ursache des Ikterus. Mikroskopische Untersuchung der entfernten Drüse zeigt eine chronische, unspezifische Lymphadenitis. Nach dem operativen Eingriff Vornahme wiederholter Bluttransfusionen; langsame Genesung.

Am 10. Februar 1930 neuerdings Beginn mit Müdigkeit und leichten Halsschmerzen; im linken Unterkieferwinkel taubeneigroße, druckempfindliche Drüse. Hinter dem linken Sternocleido-mastoideus in ganzer Länge desselben zahlreiche kleine, bis erbsengroße derbe Drüsenknoten fühlbar. In den folgenden 2 Tagen Entwicklung einer Angina retronasalis. Gaumenmandeln o. B. Am 17. 2. Auftreten eines maculösen flüchtigen Exanthems. Am 19. 2. Temperaturanstieg bis 39,3; leichter *Schüttelfrost* am 21. 2., deshalb Spitaleintritt. Patient macht einen schwerkranken, apathischen Eindruck. An den Tonsillen keine Zeichen einer Entzündung sichtbar. Herz und Lungen o. B., leichte schmerzhafte Schwellung der Mittelgelenke des linken Zeig- und Mittelfingers. In der Blutkultur kein Wachstum. Wegen zunehmender Druckempfindlichkeit der Drüsenschwellung am Hals und septischer Temperatur wird vorerst eine *beidseitige Tonsillektomie* in Lokalanaesthesie vorgenommen: Mandelnischen beiderseits normal, ohne Abszeß und ohne Verfärbung. Am Tage nach der Tonsillektomie erneuter Temperaturanstieg bis 39,4. Keine Besserung des Allgemeinzustandes. Deshalb am 24. 2. *Freilegung der linken V. jugul. int. mit Excision der Drüsen und teilweiser Resektion der V. jugul. int.* Die Drüsen sind mit der Jugularis deutlich verwachsen, die Vene selbst ist äußerlich unverändert. Histologische Untersuchung des Operationspräparates: Subakute, stellenweise haemorrhagische Lymphadenitis der Halslymphdrüsen; in einigen Schnitten der resezierten V. jugul. int. keine Entzündung.

In den nächsten Tagen Temperaturschwankungen zwischen 37 und 39 Grad. Patient erholt sich sichtlich. Am 1. 3. werden die Temperaturkurven wieder steiler, sind septisch remittierend von 36,1 bis 40,3. Erneutes Auftreten eines flüchtigen maculösen Exanthems, sonst keine Fernerscheinungen. Es wird während 10 Tagen *Preglsche* Jodlösung intravenös in Mengen von 5 ccm steigend bis 20 ccm verabfolgt; außerdem 3 Bluttransfusionen. Am 8. 3. erfolgt auf die dritte Bluttransfusion hin Temperaturabfall; in der Folge kein Fieber mehr. Zusehends Erholung. Am 20. 3. Entlassung in Heilung.

Epikrise. Es erhebt sich die Frage: Waren die Krankheitserscheinungen im Jahre 1925 nicht damals schon tonsillogener Aetiologie? War der Ikterus wirklich Folge einer Stauung, verursacht durch mechanische Verlegung des Choledochus infolge der Drüsenhyperplasie, oder war damals schon eine tonsillogene Allgemeininfektion mit toxischer Leberschädigung vorhanden? Ikterus, Milztumor, Lymphadenitis, hohe intermittierende Temperaturen und flüchtige Exantheme würden viel besser zum Bilde einer Sepsis passen. 1930 wurde die tonsillogene Sepsis als solche erkannt. Auch jetzt war beim Eintritt in unsere Beobachtung an den Gaumenmandeln kein positiver Befund zu erheben. Schüttelfrost, metastatische Gelenkschwellungen, Exantheme und lokale Drüsenschwellungen führten zur Diagnose. Der operative Eingriff erfolgte rechtzeitig, namentlich vor dem Auftreten von Lungenmetastasen, und brachte deshalb Erfolg. Auffallend war, daß sofort nach dem Eingriff das Allgemeinbefinden viel besser

war, Patient machte nicht mehr den Eindruck eines Schwerkranken. Ferner war überraschend, daß nach der Operation die Gelenkschwellungen und Gelenkschmerzen sofort und dauernd verschwanden. Dagegen blieb die Temperatur noch während ungefähr 10 Tagen von septischem Charakter, um dann zur Norm zurückzukehren. Das maculöse, flüchtige Exanthem war in den ersten Tagen noch hin und wieder nachzuweisen. Eine gute Wirkung schienen während dieser Zeit die wiederholten Bluttransfusionen gehabt zu haben. Das resezierte Stück der V. jugul. int., durch das Pathologische Institut allerdings nur in einigen Schnitten und nicht in Serie untersucht, war normal. Das ändert nichts an der Tatsache, daß bei stark mit der V. jugul. int. verwachsener Drüse die Unterbindung der Jugularis unterhalb der Drüse vorsichtiger ist. Erst nach Wegräumung der Drüse kann die darunterliegende Venenwand auf Höhe der Einmündungsstelle der V. fac. comm. genau besichtigt und einigermaßen auf gesunden oder kranken Zustand beurteilt werden. Wird diese vorangehende Venenligatur unterlassen, so besteht die große Gefahr, daß ein wandständiger Thrombus beim Entfernen der Drüse sich loslöst und vielleicht gerade dadurch der letale Ausgang provoziert wird. Wie die Literatur lehrt, sind die Gefahren der einseitigen Jugularisunterbindung gering. Auf diesen wesentlichen Punkt werden wir später noch zurückkommen.

Pathogenetisch schien im vorliegenden Falle eine lymphogene Form der Sepsis vorzuliegen. — Vgl. im übrigen mit Fall 22.

Fall 3. Ae. Klara, 19 J. (Fol. 597/1930). Als 3j. Kind Tonsillotomie. In den letzten Jahren 3—4mal leichte Halsentzündung, nie Abszeß. Am 5. 7. Beginn mit Hals- und Schluckschmerzen und Temperaturanstieg bis 39°. Am 8. 7. erstmals *Schüttelfrost.* Auftreten einer schmerzhaften Drüse im linken Kieferwinkel. Entleerung stinkenden Eiters aus der linken Tonsille. Daraufhin Zurückgehen der Schmerzen und des Fiebers; die Drüsenschwellung bleibt bestehen. Am 9. 7. erneuter Schüttelfrost von 15 Minuten Dauer, gefolgt von Temperaturanstieg bis 40°. Eintritt in otolar. Klinik. Lokalbefund: Walnußgroße, druckdolente Drüse unter dem linken Kieferwinkel, große Halsgefäße indolent. Vermehrte Rötung beider Tonsillen und der Gaumenbögen. Rechte Mandel leicht geschwollen, linke stärker vorgetrieben, auf Druck Eiteraustritt am obern Pole. — Es wird die *Tonsillektomie, Drüsenausräumung und Jugularisunterbindung* links vorgenommen: Hinter der linken Tonsille größere Abszeßhöhle, bei Freilegen der Jugularis starke Verwachsungen der Gefäßstränge mit der Umgebung und mit einem aufliegenden Drüsenpaket. Die V. fac. comm. ist derb, strangförmig verdickt. Die *veränderten Gefäßabschnitte werden reseziert,* es finden sich in ihnen Thrombenmassen. Tags darauf Allgemeinbefinden wesentlich besser, keine Schüttelfröste mehr, Temperatur

fällt ab. Später von neuem Temperaturanstieg bis 39°, keine Schüttelfröste mehr, aber zunehmende Verschlechterung des Allgemeinzustandes; pneumonische Dämpfung, besonders links. Exitus unter den Zeichen einer Herz- und Kreislaufinsuffizienz 4 Tage nach dem operativen Eingriff.

Sektionsbefund: Schwerste septicopyaemische Abscedierung sämtlicher Lungenlappen im Anschluß an Phlebitis der linken V. jugul. int. und ausgedehnter Phlegmone des linken Halsbindegewebes von linksseitiger Tonsillitis aus. Nicht ganz frische, fibrinöse, umschriebene Pleuritis über den Lungenabszessen. Septische Organveränderungen in Milz, Leber, Nieren, Dilatation des Herzens mit trüber Schwellung. Hyperaemie der weichen Hirnhaut. Der histologische Untersuchungsbefund des Operationspräparates lautet: Nekrotisierende Tonsillitis, akute Lymphadenitis, Thrombophlebitis und Wandnekrose der V. jugul. int.

Epikrise. Wieder ein Fall, bei dem der operative Eingriff zu spät kam. Patientin hatte schon zu Hause zwei Schüttelfröste durchgemacht. Da aber bei der Klinikaufnahme noch keine Metastasen nachweisbar waren, bestanden für den operativen Eingriff trotz des schweren Lokalbefundes anfänglich noch gute Aussichten. Der erkrankte Gefäßabschnitt konnte in makroskopisch gesund aussehendem Gebiet ligiert und mitsamt den inliegenden Thromben reseziert werden. Die entzündlichen, mit den Gefäßen verbackenen Drüsen wurden ebenfalls in toto exstirpiert. Der Erfolg der Operation trat prompt ein. Leider kam es 4 Tage später unter zunehmenden Erscheinungen von seiten metastatischer Lungenherde trotzdem zum Exitus. Die pathogenetische Propagation wird folgenden Gang genommen haben: Akute nekrotisierende Tonsillitis, von dieser aus Entwicklung eines Peritonsillarabszesses, Phlegmone im Spatium parapharyng., starke Mitbeteiligung der regionären Lymphdrüsen, welche wahrscheinlich den Einbruch in die Blutbahn vermittelt haben. Außer der Drüsenentzündung fand sich bei der Operation das ganze perivaskuläre Gewebe stark entzündlich verändert. Die Tonsille war im vorliegenden Falle Eintrittspforte, die Phlegmone im Spatium parapharyng. dagegen war als der eigentliche Sepsisherd anzusprechen.

Fall 4. Sch. Fritz, 23 J. (Fol. 968/1930). Früher nie Halsentzündungen. Am 3. 12. Beginn mit Schluckschmerzen links. Am folgenden Tage zwei *Schüttelfröste* mit Temperaturanstieg. Diese *Schüttelfröste wiederholen sich* bis zum Klinikeintritt am 7. 12. *täglich.* Bei der Aufnahme Allgemeinzustand schlecht. Lokalbefund: Entzündliche Rötung beider Tonsillen, die linke deutlicher geschwollen und größer als die rechte, beide mit lacunären Belägen bedeckt. Keine Vorwölbung der Gaumenbögen. Im rechten Kieferwinkel nicht dolente, erbsengroße Lymphdrüse, im linken Kieferwinkel baumnußgroßes,

stark druckempfindliches Drüsenpaket. — Sofort nach Eintritt operativer Eingriff: *Jugularisunterbindung links,* anschließend *Tonsillektomie links* (Lokalanaesthesie). Das Drüsenpaket an der Einmündungsstelle der V. fac. comm. in die V. jugul. int. ist mit den beiden Venen fest verwachsen, es wird stumpf gelöst und entfernt. Bei Druck auf die Drüse tritt mißfarbiges Sekret aus. Die V. jugul. int. ist von normalem Aussehen, die V. fac. comm. stark verdickt und schmutzig verfärbt, Ligatur und *Resektion des erkrankten Gefäßabschnittes.* Beim Ausschälen der linken Mandel haselnußgroße Abszeßhöhle zwischen Tonsille und Nische. Am Tage nach der Operation Allgemeinbefinden auffallend gut. Gegen Mittag aber wieder starker Schüttelfrost und Ansteigen der Temperatur auf 40,1°. Blutbild: Leukozyten 11 500 (stabk. 26%), Blutkulturen negativ. Am nächsten Tage Lungensymptome, deutliches pleuritisches Reiben hinten unten rechts. Zunehmende Verschlimmerung führt am 11. 12. zum Exitus.

Sektionsbefund: Allgemeine Septicopyaemie bei Phlebitis der linken V. fac. comm. Septische Infarkte beider Lungen mit diffuser eitrig-fibrinöser Pleuritis im Anschluß an abscedierende, linksseitige Tonsillitis. Akute Schwellung und Rötung auch der rechten Mandel sowie des lymphatischen Apparates des Zungengrundes. Septische Veränderung an Leber, Milz, Nieren und Herzmuskulatur.

Histologischer Befund des Operationspräparates: Thrombophlebitis der V. fac. comm., akute Lymphadenitis.

Epikrise. Bei Klinikeintritt bestanden schon seit drei Tagen Schüttelfröste und septische Temperaturen. Diese Tatsache allein ließ die Prognose zum mindesten als zweifelhaft erscheinen. Metastasen waren beim Eintritt klinisch noch nicht nachweisbar. Der Lokalbefund war ein schwerer. Der weitere Verlauf hatte große Aehnlichkeit mit dem vorhergehenden Fall, auch hier großes, mit der Umgebung verwachsenes Drüsenpaket, welches zur Thrombose der V. fac. comm. führte. Der Tod trat infolge der Lungenmetastasen ein. Die Einweisung auf die Klinik und somit auch die Operation erfolgten zu spät.

Fall 5. St. Robert, 42 J. (Fol. 166/1931). Früher keine Halserkrankungen. Am 16. 2. Einweisung in medizinische Klinik wegen Verdacht auf Diphtherie. Die linke Tonsille weist einen festanhaftenden, schmierigen Belag auf, supratonsillär deutliche Rötung und Schwellung. Die rechte Tonsille ist diffus gerötet, ohne Belag. Keine Diphtheriebazillen. Am linken Kieferwinkel mehrere druckempfindliche, derbe Drüsen. Leukozyten 11 400. Am 18. 2. *Schüttelfrost* und Temperaturanstieg bis 41,3°. In den folgenden Tagen Hinzukommen von *meningitischen Symptomen.* Die supratonsilläre Incision links ergibt keinen Eiter, aber Schüttelfröste und remittierende Temperaturzacken halten an. — Am 23. 2. Einweisung auf die otolaryng. Klinik. Der Lokalbefund weist linkerseits eine geringgradige, peritonsilläre Schwellung auf. Am linken Kieferwinkel walnußgroße, stark druckempfindliche Drüse; keine Druckempfindlichkeit der Halsgefäße.

In Lokalanaesthesie wird die *Freilegung der linksseitigen Halsgefäße mit Ligatur und Resektion* und anschließend die *Tonsillektomie* vorgenommen. Die Jugularis erscheint als gelblichweißer Strang, der mit der Umgebung entzündlich verwachsen ist. Auch die V. fac. comm. sowie die V. fac. ant. und post. zeigen Thrombosierung; sie werden möglichst peripher unterbunden, die erkrankten Gefäßabschnitte reseziert und die erreichbaren, verbackenen Drüsen entfernt. Bei der Tonsillektomie Mandelnischen o. B.

Postoperativer Verlauf: Am Tage nach der Operation Auftreten einer Dämpfung über dem hintern untern Lungenfeld links. Temperatur bleibt hoch, Sensorium zeitweise getrübt. Erneutes Auftreten von Schüttelfrösten, zunehmende Benommenheit, Exitus am 25. 2.

Sektionsbefund: Empyem der linken Pleurahöhe, multiple eitrige septische Infarkte beider linken Lungenlappen sowie des rechten Ober- und Unterlappens. Thrombose und Phlebitis der z. T. resezierten linken V. jugul. int. Ferner Thrombose des linken Bulbus V. jugul. im Anschluß an linksseitige abscedierende Tonsillitis und phlegmonös-eitrige Peritonsillitis. Frische Meningitis der Konvexität. Hirnsinus unverändert. Mediastinitis anterior. Thrombose der linken V. femoralis. Septische Organveränderungen.

Epikrise. Anfänglich bestand eine lacunäre Angina mit ausgedehntem Belag und eine Peritonsillitis links, zudem Lymphadenitis an der linken Halsseite. 2 Tage später erster Schüttelfrost und septische Temperaturen. Am 5. Tage Auftreten meningitischer Symptome. Erst anderthalb Wochen nach Beginn der Erkrankung kam Patient in unsere Klinik. Die Prognose der operativen Therapie war zum vorneherein schlecht wegen der schon bestehenden Meningitis. Der Tonsillenbefund war inzwischen fast vollständig abgeklungen, nur die Drüsenschwellung am linken Kieferwinkel ließ die befallene Seite erkennen. Eine Druckempfindlichkeit der Gefäßscheide bestand nicht, obwohl bei der Operation eine Thrombophlebitis der V. jugul. int. und der V. fac. comm. gefunden wurde.

Am Tage nach der Operation kamen zu den meningitischen Erscheinungen auch klinisch nachweisbare Lungenherde. — Pathogenetisch war der Befund sowohl bei der Operation wie auch bei der Autopsie unsicher zu deuten. Von der phlegmonös-eitrigen Peritonsillitis aus konnte die Infektion ebenso gut auf endovaskulärem als auf interstitiell-perivaskulärem Weg zur Thrombophlebitis der großen Halsvenen geführt haben. Die perivaskulären Drüsen waren wohl stark entzündlich verändert, nirgends aber mit den Gefäßen fest verbacken, so daß ein Uebergreifen durch die Lymphdrüsen im vorliegenden Falle nicht sicher war. Die Meningitis, welche sich auf die Konvexität beider Hemisphären lokalisierte, war wohl metastatisch entstanden,

ebenso die Mediastinitis. Die Thrombose der linken V. femoralis war ebenfalls als Zeichen einer generalisierten Aussaat, wahrscheinlich von einem der Lungenherde aus, zu deuten. Auch hier hätte der Eintritt in unsere Abteilung und damit der operative Eingriff viel früher geschehen müssen.

Fall 6. B. Alfred, 32 J. (Fol. 432/1931). In der Vorgeschichte wiederholt leichtere Halsentzündungen. — Am 14. 6. Halsschmerzen und Fieber; der zugezogene Hausarzt stellt eine Angina ohne Beläge fest. In der Folge Entwicklung einer Peritonsillitis rechts, eine Incision vermag keinen Eiter zu entleeren. Am 3. Tag erster *Schüttelfrost* und Temperaturanstieg auf 39°. Später remittierende Fieberzacken zwischen 35° und 40°. *Weitere 2 Schüttelfröste.* Klinikeintritt erst am 21. 6.: Sensorium zeitweise benommen, Brechreiz, bald nach Klinikeintritt 4. Schüttelfrost. Dämpfung über der rechten mittleren Lungenpartie. Lokalbefund: Gegend der rechten Tonsille samt vorderem Gaumenbogen gerötet und geschwollen, kein Belag, kleine Incisionswunde sichtbar, auf Druck keine Eiterentleerung aus derselben. Soorbelag an Wangenschleimhaut. Kiefersperre. Halsäußeres: Im rechten Kieferwinkel leichte Schwellung, äußerst druckdolent. Die Schwellung erstreckt sich längs der großen Halsgefäße bis zum Schlüsselbein hinunter. Spontanschmerzen und Druckempfindlichkeit am rechten Schultergelenk. Blutbild: Leukozyten 14 900 (stabk. 23,7%, eosinophile 0, Lymphozyten 5%). Blutplatte bakterienfrei. — Operation in Lokalanaesthesie, bestehend in *Jugularisunterbindung mit Resektion und Tonsillektomie rechts.* Operationsbefund: Die V. jugul. int. ist in ihrer ganzen Länge von entzündetem, oedematösem Gewebe umgeben und mit demselben verwachsen. Oberhalb der Mündungsstelle der V. fac. comm. findet sich eine haselnußgroße Lymphdrüse mit der Vene ebenfalls stark verbacken. Dieselbe wird entfernt. Die V. jugul. int. fühlt sich schlaff und leer an; ihre Wand ist verdickt; es folgt Ligatur und Eröffnung der Vene, dabei kommt ein langer, schmaler Thrombus zum Vorschein. Die V. jugul. int. wird zusammen mit der ebenfalls thrombosierten V. fac. comm. reseziert. Anschließend wird die rechtsseitige Tonsillektomie vorgenommen. In der rechten Tonsillennische zeigt sich eine große, mit Eiter gefüllte Abszeßhöhle mit morscher Umgebung.

Nach der Operation vorübergehende Besserung. Am folgenden Tage aber rasche Verschlimmerung, Benommenheit, Cyanose und Zunahme der Lungenerscheinungen. In der folgenden Nacht Exitus.

Sektionsbefund: Phlegmonöse Peritonsillitis. Thrombose und Phlebitis der rechten V. jugul. int., Thrombose des rechten Sinus cavernosus und Phlebitis in der Umgebung desselben. Kleine umschriebene Leptomeningitis im Bereich des rechten Temporallappens. Abszeß in der rechten Schultergegend, wahrscheinlich im Bereich einer Bursa. Infarktbildung mit Abszessen in beiden Unterlappen. Fibrinöse Pleuritis beiderseits. Septische Veränderungen an den übrigen inneren Organen.

Epikrise. Auch in diesem Falle erfolgte die Klinikeinweisung zu spät. Bei der Aufnahme herrschte bereits ein schweres Krankheitsbild vor. Seit 4 Tagen hatte Patient Schüttelfröste und hohe

Temperaturen, zeitweise auch Brechreiz. Die sog. «Angina ohne Belag» war wahrscheinlich von Anfang an eine Peritonsillitis; der Lokalbefund beim Eintritt wies eine solche auf. Der kleine Incisionsschnitt war nicht bis auf den Abszeß eingedrungen. — Die Dämpfung über der rechten Lunge und die Schmerzen der rechten Schultergelenkgegend deuteten auf Metastasen. Die Operation brachte den erwarteten Befund eines peritonsillären Abszesses und einer schweren Gefäßveränderung rechts. Der weitere Verlauf wurde durch die Metastasen bestimmt. — Die Autopsie deckte lokal vor allem eine ausgedehnte peritonsilläre Phlegmone und eine Thrombophlebitis im nicht resezierten Teil der V. jugul. int. auf. Eine Lymphadenitis wurde dabei mit Ausnahme der im Operationsbericht erwähnten, mit den Gefäßen verwachsenen Drüse nicht angetroffen. Von der Jugularisthrombose war es zur retrograden Ausbreitung auf den rechten Sinus cavernosus und umschriebenen Leptomeningitis gekommen.

Pathogenese: Es scheint hier ein Fall der interstitiell-phlegmonösen Form der Infektionsausbreitung vorzuliegen; dafür sprechen vor allem die ausgedehnten perivaskulären Entzündungserscheinungen. Dabei kam es auch zu einer lymphadenitischen Beteiligung. Die Möglichkeit der Ueberleitung auf die Jugularis kann ebenso gut von der perivaskulären Phlegmone wie von der stark verwachsenen aufliegenden Drüse aus angenommen werden.

Fall 7. W. Elsa, 24 J. (Fol. 928/1932). Vor 5 Jahren peritonsillärer Abszeß, seither wiederholt geringgradige Halsbeschwerden. Am 10. 12. Beginn mit Schluckschmerzen, welche rasch intensiver wurden. Schon tags darauf Temperatur 39,8° und erster *Schüttelfrost*. Am 12. 12. Zunahme des Krankheitsgefühles, Temperatur abends 39,8°, erneuter Schüttelfrost von zirka 10 Minuten Dauer. In den folgenden Tagen *weitere 6 Schüttelfröste*. Hausärztliche Behandlung. Erst am 15. 12. Klinikeintritt. Am Morgen des Spitaleintrittes Schüttelfrost und Temperaturanstieg bis 41°, spontanes Nasenbluten rechts. Allgemeinzustand schlecht. Lokalbefund: Rechte Tonsille normal, linke leicht vorgetrieben. Mittelstarke Kiefersperre. Druckschmerzhafte Drüsenschwellung im linken Kieferwinkel. Druckschmerz auch entlang dem medialen Rande des Kopfnickers. Blutbild: Leukozyten 12 800 (segmentk. 81%, stabk. 8,7%, eosinophile 0, Lymphozyten 2%). — Sofort nach Aufnahme Operation in Lokalanaesthesie: *Resektion der thrombosierten V. jugul. int. und V. fac. comm.* Das von außen tastbare Drüsenpaket ist mißfarbig. Auf Höhe der Einmündungsstelle der V. fac. comm. in die Jugularis sind starke Verwachsungen der Gefäße mit den umliegenden Drüsen; Entfernung der Drüsen. Die V. fac. comm. ist von ihrer Einmündungsstelle bis auf Höhe des Unterkiefers derb und gelblich verfärbt. bei Eröffnung derselben zeigen

sich eitrige Thrombenmassen. Die V. jugul. int. ist vom Abgang der V. thyreoid. inf. bis zum Unterkieferwinkel ebenfalls strangförmig verdickt und derb anzufühlen. Nach Ligatur oben und unten wird dieselbe mit der V. fac. comm. reseziert. Beim Lüften des Gewebes nach der Mandelnische zu kommt etwas Eiter. Die Tonsillektomie wird nicht gemacht. — Am Abend nach dem Eingriff scheinbare Besserung. Am 16. 12. Temperatur morgens wieder 40°, kein Schüttelfrost mehr. *Preglsche* Jodlösung 5 ccm i.v., dazu Kochsalzinfusion. Am 17. 12. nach ordentlicher Nacht klagt Patientin über stechende Schmerzen auf der rechten Brustseite beim Atmen; daselbst deutliche Dämpfung, Atemgeräusch stark abgeschwächt. Zunehmende Verschlimmerung. Trübung des Sensoriums und Zeichen einer Herzinsuffizienz führen am 18. 12. ad exitum.

Sektionsbefund: Geringgradige, frische, kleine Thrombose im Bereich der Ligaturen der V. jugul. int. Haselnußgroßer, mehrkammeriger, retrotonsillärer Abszeß. Geringgradige nekrotisierende Tonsillitis. Empyem beider Pleurahöhlen aus perforierten, septischen Lungeninfarkten, fibrinös-eitrige Pleuritis. Septische Veränderungen an Milz, Leber und Nieren, Dilatation des Herzens. Umschriebene, fibrinöse Entzündung der weichen Hirnhaut im Gebiet der rechten Scheitelbeine mit eitriger Abplattstelle an der entsprechenden Partie der Dura mater. Hirnsinus frei.

Epikrise. Beim Klinikeintritt, der auch hier wieder viel zu spät erfolgte, hatte Patientin bereits 8 Schüttelfröste hinter sich. Ihr Zustand war schlecht, das Blutbild zeigte Leukozytose, Linksverschiebung und Fehlen der Eosinophilen. Beim operativen Eingriff wurden hochgradige Lymphadenitis und schwerste Gefäßveränderungen (ausgedehnte Thrombose der V. jugul. int. und der V. fac. comm.) vorgefunden. 2 Tage nach der Operation wurden Lungensymptome deutlich. Am folgenden Tage Exitus. Bei der Obduktion fanden sich septische Infarkte und beidseitige Pleuritis. Außerdem wurde ein peritonsillärer Abszeß aufgedeckt; ein Beweis, daß es notwendig ist, bei schweren Fällen von Sepsis immer auch die Mandel der befallenen Seite zu entfernen. Im vorliegenden Falle wäre allerdings der tödliche Ausgang, nach der bei der Operation gefundenen schweren Thrombose und dem bereits schlechten Allgemeinzustand zu schließen, trotzdem eingetreten. Pathogenetisch war der Befund an den Gefäßen am eindrücklichsten. Im weiteren waren die Verhältnisse ähnlich wie bei Fall 1, 3 und 6, wo auch Ueberlagerung der verschiedenen Formen der Ausbreitung vorlag. Die Thrombosierung der V. fac. post. reichte weiter hinauf, als sie bei der Operation verfolgt werden konnte. Es war deshalb nicht mehr möglich, zu entscheiden, ob die Thrombose sich von kleinen peritonsillären Venen aus descendierend oder von einer primären Jugularisthrombose

aus retrograd nach oben entwickelt hatte. Die hochgradige Lymphadenitis sprach eher für den letzteren Vorgang.

Fall 8. H. Heinrich, 21 J. (Fol. 483/1933). Früher nie Halsentzündungen. Am 10. 6. 1933 Schluckschmerzen mit Fieber. Bereits am folgenden Tage zum erstenmal starker *Schüttelfrost,* so daß sich das Bett schüttelte. In den folgenden Tagen wiederholt regelrechte *weitere Schüttelfröste,* septische Temperatur schwankend zwischen 36,3° und 41,6°. Eintritt vorerst in andere Klinik am 15. 6. Dort nochmals Schüttelfrost und zusehends Verschlimmerung des Allgemeinzustandes. Am 17. 6. Ueberweisung in unsere Klinik. Schwerkrankes Aussehen. Blutbild: Erythrozyten 4 700 000, Leukozyten 19 300 (stabk. 24%, eosinophile 0, Lymphozyten 5%). Lokalstatus bei Klinikeintritt am 17. 6.: Trockene Zunge. Rechte Tonsille stark vergrößert und vermehrt gerötet, am oberen Pol tritt auf Druck dünnflüssiger Eiter aus. Linke Tonsille mittelgroß, nicht entzündet. Keine Kiefersperre. Halsäußeres: Derbe Schwellung auf der rechten Halsseite längs der großen Halsgefäße, Haut darüber unverändert. Schon leichter Druck in ganzer Länge der Schwellung vom Kieferwinkel bis zum Jugulum stark schmerzhaft. — Am Eintrittstage Operation in Lokalanaesthesie: *Freilegung der Halsgefäße rechts und Ausschälung der rechten Mandel.* Auf Zungenbeinhöhe mehr als kirschgroßes Drüsenpaket, das mit den Halsgefäßen verwachsen ist. Nach Loslösung und Exstirpation der Drüsen erscheinen die darunterliegenden Venenwände, sowohl der Jugularis int. als der Facialis comm., stark verdickt. Ebenfalls verdickt ist die Wand der V. thyreoid. sup. Bei der *Resektion der V. fac. comm., der V. jugul. int. und auch der V. thyreoid.* zeigen sich diese mit Thromben ausgefüllt. Bei der Tonsillektomie rechts stinkender Abszeß in Mandelnische.

Weiterer Verlauf: Am folgenden Morgen Wohlbefinden, Temperatur 37,4°, Puls 108, kein Schüttelfrost mehr. Gegen Abend Anstieg der Temperatur und in der Nacht erneut Schüttelfrost von ungefähr 10 Min. Dauer; 41,6° Fieber. Jetzt auch Klagen über Stechen in der linken Brustseite. In der Folgezeit keine Schüttelfröste mehr, aber zunehmende Lungensymptome, welche 11 Tage nach Beginn der ersten Halsschmerzen zum Exitus führen.

Sektionsbefund: Thrombophlebitis der V. jugul. int., der V. fac. comm. und der V. thyreoid. sup. der rechten Halsseite. Multiple Lungenabszesse beiderseits. Frische fibrinös-eitrige Pleuritis links. Septische Veränderungen in den übrigen Organen.

Epikrise. Patient wurde erst in schwer septischem Zustand in unsere Klinik eingewiesen. Schon seit 6 Tagen bestanden Schüttelfröste.

Pathogenetisch lagen die Verhältnisse ganz analog dem letzten Fall. Die Thrombose war hier allerdings nur bis in die V. fac. comm. hinauf entwickelt, was fast mit Sicherheit für den Einbruch in die Jugularis über die entzündete, mit der Venenwand verwachsene Lymphdrüse sprach. Bei dieser schweren akuten Tonsillitis könnte andererseits auch die Tonsille selbst

schon den ersten Sepsisherd gebildet haben. Zu dieser Annahme würde auch das Auftreten von Schüttelfrösten vom 2. Tage der Erkrankung an und ihr Fortbestehen während 6 Tagen bis zur Operation hin passen. Um so mehr war es zu bedauern, daß die operative Behandlung erst so spät eintreten konnte. Interessant an diesem Falle war die Lokalisation der Thrombose in der V. thyreoid. sup., ein Vorkommnis, welches im Schrifttum über Sepsis nach Angina nur selten erwähnt ist.

Fall 9. Sch. Xaver, 62 J. (Fol. 743/1933). Früher gesund, keine Neigung zu Anginen. Am 13. 9. im Anschluß an starke Durchnässung Auftreten von Halsschmerzen, vorerst beidseitig, dann mehr auf die linke Seite lokalisiert. Temperatur bis 39,1°. Nach 3 Tagen Hinzukommen einer deutlichen Schwellung längs der linken Halsseite. Zweimal Erbrechen, am 4. Tage *Schüttelfrost.* Zunahme der Schmerzen, so daß es Patient unmöglich wird, auch nur Flüssigkeit zu schlucken. Am 18. 9. Spitaleintritt in schwerkrankem Zustande. Blutbefund: Leukozyten 27 000 (segmentk. 82,7%, Lymphozyten 4,3%, Monozyten 9,7%, eosinophile 0).

Lokalstatus: Tonsillen bereits nicht mehr entzündet, bei Druck auf den Gaumenbogen tritt an dessen Pol linkerseits etwas dünnflüssiger Eiter aus. Larynx: Aryepiglottische Falten leicht oedematös, rechts stärker als links, Kehlkopfinneres und Stimmbandbewegung normal; im Hypopharynx reichlich lufthaltiger Schleim. Auf der linken Halsseite vom Unterkieferwinkel bis zur Clavicula deutliche Schwellung längs der großen Halsgefäße, schon auf leichten Druck starke Schmerzäußerung. Haut über der Schwellung unverändert. Rechts ebenfalls leichte Schwellung unter dem Unterkieferwinkel. Schwellung und Druckempfindlichkeit auch über der Kehlkopfgegend.

In leichter Aethernarkose erfolgt *Freilegung der linksseitigen Halsgefäße mit Exstirpation von Drüsen und Ausschälen der linken Gaumenmandel.* Nach Durchschneiden der oberflächlichen Halsfascie und noch deutlicher beim stumpfen Präparieren nach der Tiefe hin sind an verschiedenen Stellen im Bindegewebe kleine und größere Abszesse sichtbar; der Eiter riecht stark foetid. Ein abgesackter, foetider Abszeß findet sich im Bindegewebe des unteren Halsteiles direkt über der linken Clavicula, ferner eine schmierige Abszeßhöhle, vom Kehlkopf bis unter den rechten Unterkieferwinkel reichend. Bakteriologischer Befund: Staphylococcus albus, anaerob wachsende Streptococcen und fusiforme Stäbchen. — Die Revision der V. jugul. int. links weist keinen krankhaften Befund auf. Eine ihr aufliegende haselnußgroße, entzündete, aber nicht vereiterte Drüse läßt sich leicht exstirpieren. Zum Schluß Ausschälen der linken Mandel; in der Mandelnische kein Eiter.

Weiterer Verlauf: Am Morgen nach dem Eintritt ist Patient viel munterer. Temperatur 37,2°. Besseres Aussehen, kann aber noch keine Flüssigkeit schlucken. Abends ist das Befinden wieder schlechter; erstmals Klagen über Schmerzen in der linken Brusthälfte. Unter zunehmenden Erscheinungen von seiten des Mediastinums und der Lungen tritt tags darauf, am 7. Krankheitstage, der Exitus ein.

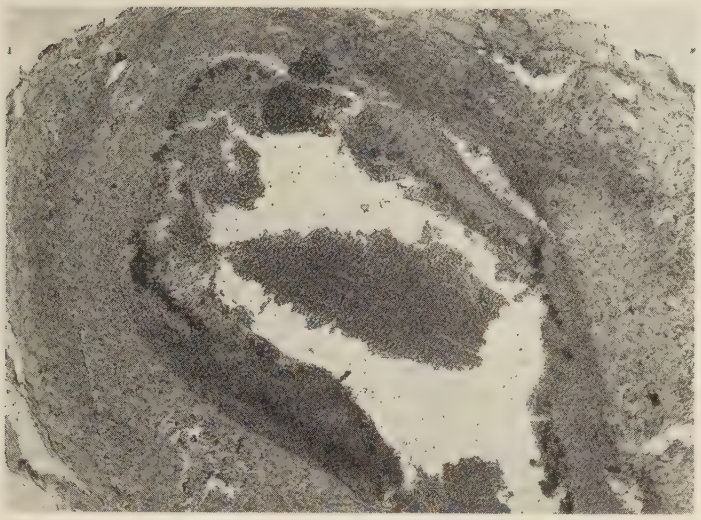

Abb. 1. Thrombophlebitis der Vena thyreoidea superior.

Sektionsbefund: Status nach nekrotisierender Tonsillitis und kontinuierlicher phlegmonöser Halsentzündung bis in das vordere und hintere Mediastinum hinab. Frische Pericarditis und frische, noch nicht eitrige Pleuritis links. Beide Vv. jugul. int. in ihrem cervicalen Verlaufe auch bei der Sektion normal. Beginnende, frische Thrombose der V. cava sup. im Bereich einer von außen auf die Venenwand fortschreitenden Entzündung. Septische Allgemeininfektion mit Veränderungen an den inneren Organen.

Epikrise. Es handelte sich um eine *foetide Halsphlegmone,* besonders der linken Seite im Anschluß an Angina. Die multiplen, foetiden, aber im wesentlichen abgesackten Halsabszesse ließen sich operativ leicht freilegen, und bei der Sektion wurden keine Abszesse mehr gefunden. Leider war die Operation zu spät erfolgt, indem die Halsphlegmone bereits auf das vordere und hintere Mediastinum übergegriffen hatte. Die beiden Vv. jugul. int. waren nach Operations- und Obduktionsbefund in ganzer Länge des Halses nicht befallen.

Das schlechte Aussehen, das septische Fieber und der Schüttelfrost am Tage vor dem Eintritt ließen von Anfang an die Prognose als zweifelhaft erscheinen. Wenn Patient nicht einmal mehr Wasser schlucken konnte, so war dies dadurch zu erklären, daß die tiefliegenden, foetiden Abszesse eine Oesophagitis im cervicalen Teil verursacht hatten. Dementsprechend fand sich in

den Sinus piriformes bei der laryngoskopischen Untersuchung reichlich lufthaltiger Schleim. Auffallend war, daß die rechte aryepiglottische Falte, welche der weniger stark befallenen Halsseite entsprach, mehr geschwollen war. Dies ließ sich leicht erklären durch den Operationsbefund, welcher auch rechterseits im peripharyngealen Gewebe einen Abszeß aufdeckte.

In der Frage der Pathogenese lag hier ein Musterbeispiel der *interstitiellen Ausbreitungsform* vor. Die lymphogene Beteiligung muß dabei nur gering gewesen sein, was sich aus dem Fehlen größerer Drüsenschwellungen ableiten ließ. Daß ein Uebergreifen von der Phlegmone auf die Blutgefäße und dadurch die Entwicklung einer Thrombophlebitis vorkommen kann, wird ebenfalls durch den vorliegenden Fall sehr deutlich bewiesen, indem im Mediastinum die kontinuierlich nach unten fortschreitende phlegmonöse Entzündung von außen auf die V. cava sup. überging und zur Thrombose führte.

Fall 10. P. Marie, 46 J. (Fol. 816/1933). Früher keine Halsentzündungen. Am 14. 10. Beginn mit Schluckschmerzen, Temperatur 38,7°. Tags darauf *Schüttelfrost* von ca. 15 Min. Dauer; Zunahme der Schluckschmerzen besonders rechts, Fieberanstieg bis 40,5°. In der Nacht vom 17. 10. zweiter Schüttelfrost, Einweisung in die Klinik am 19. 10.

Lokalstatus bei Klinikeintritt: Rechte Tonsille stark geschwollen und vermehrt gerötet, insbesondere am obern Pol. Linke Mandel o. B. Am rechten Kieferwinkel druckempfindliche derbe Schwellung, Halsgefäße nicht druckschmerzhaft. Nach Eintritt rasche Verschlimmerung des Allgemeinzustandes, leichte Bewußtseinstrübung, Temperatur bis 42°. Incision des supratonsillären Abszesses bringt Besserung des Allgemeinbefindens, trotzdem am selben Abend in Lokalanaesthesie *Freilegen der Halsvenen rechts und Ausschälen der rechten Gaumenmandel:* Die V. jugul. int. ist strotzend gefüllt und weich anzufühlen; eine kirschgroße, entzündete Drüse, die der Vene an der Einmündungsstelle der V. fac. comm. aufliegt, wird entfernt. Die vollständig normal aussehenden Venen werden nicht unterbunden und nicht reseziert. Bei der Tonsillektomie tritt durch die Incisionsstelle im vorderen Gaumenbogen reichlich *foetider Eiter* aus. — Im weitern Verlauf wesentliche Besserung des Allgemeinbefindens und Temperaturabfall schon am Tage nach der Operation. Am 23. 10. ist Patientin völlig fieberfrei. Blutbild 2 Tage nach der Operation: Leukozyten 15 100 (segmentk. 73%, stabk. 3,5%, eosinophile 0, Lymphozyten 15%). Am 20. 11. wird Patientin wegen Verdacht auf Infarkt der linken Lunge auf die medizinische Klinik verlegt. Die Operationswunde am Hals ist vollständig geheilt. — Weiterer Verlauf auf der medizinischen Klinik: Eine Thoraxaufnahme vom 30. 11. zeigt im Bereich des linken untern Lungenlappens eine kleine Infiltration. Patientin klagt zeitweise über Stechen im Rücken links, subfebrile Temperaturen. 30. 12. allmähliche Besserung. Am 29. 1. 1934 Austritt in Heilung.

Epikrise. Bei Klinikeintritt typischer supratonsillärer Abszeß rechts mit sichern Zeichen einer septischen Aussaat. Therapeutisch ausschlaggebend war hier offenbar die Abszeßtonsillektomie. Der negative Befund an den Gefäßen im Verein mit dem prompten Erfolg der Mandelausschälung ließ die Annahme zu, daß der peritonsilläre Abszeß mit der Entzündung seiner Umgebung der primäre Sepsisherd gewesen ist; der Uebertritt der Bakterien in das Blut mußte unmittelbar an Ort und Stelle stattgefunden haben, denn es waren weder lymphatische noch interstitielle Entzündungserscheinungen vorliegend.

Der röntgenologisch nachgewiesene Infarkt der linken Lunge brauchte bis zu seiner vollständigen Abheilung mehr als zwei Monate, er war die Ursache der noch lange Zeit bestehenbleibenden, subfebrilen Temperaturen.

Der Fall zeigt sehr eindrücklich die lebensrettende Wirkung der operativen Therapie und spricht deshalb für die heute mehrheitlich anerkannte Forderung, *bei septischen Erscheinungen sofort auch die Tonsillektomie vorzunehmen,* besonders in jenen Fällen, wo anscheinend ein Peritonsillarabszeß vorhanden ist. Schließlich kommt auch jene Auffassung zu ihrem Recht, welche die Prognose trotz bestehender Lungenmetastasen bei sofortigem operativem Eingreifen nicht als hoffnungslos betrachtet.

Fall 11. D. Margrit, 29 J. (Fol. 448/1934). Als Kind häufig Halsentzündungen, deshalb mit zehn Jahren Tonsillotomie. Am 5. 5. plötzlich heftige Halsschmerzen links, Kopfschmerzen und Fieber bis 39,3°. *In der Folge täglich Schüttelfrost,* Brechreiz und einige Male Erbrechen. Schmerzausstrahlung nach dem linken Ohr und der linken Halsseite. Daneben Schmerzen in den Beinen. Am 8. 5. Spitaleintritt. Lokalstatus: Gaumentonsillen klein und ohne Belag; auf Druck erscheint linkerseits zwischen oberem Pol und Gaumenbogen reichlich Eiter. Halsäußeres: Am rechten Kieferwinkel bohnengroße, indolente Drüsenschwellung; links haselnußgroße, stark druckempfindliche Drüse in der Gegend der Einmündungsstelle der V. fac. comm. in die V. jugul. int. Blutbild: Leukozyten 11 200 (segmentk. 50%, stabk. 40%, Lymphozyten 7,5%, Monozyten 2,5%, eosinophile 0). — Verlauf: Trotz Temperaturabfall unter 37° wird am Abend des Eintrittstages operativ eingegriffen: In Lokalanaesthesie *Unterbindung der linken V. jugul. int. und beidseitige Mandelausschälung.* Die freigelegte Vene ist in ihrer obern Hälfte leicht mißfarbig, in schwartiges Gewebe eingebettet, die untere Hälfte sieht normal aus. In Höhe der Einmündungsstelle der V. fac. comm. ist ein derber Thrombus zu fühlen; nach Ligatur wird die *Vene eröffnet und der Thrombus entfernt.* Die Lymphdrüsen der Umgebung sind nur wenig vergrößert und mit den Gefäßen nicht verwachsen. In den Mandelnischen kein Eiter. — Am Tage nach der Operation Morgentemperatur 36,3°, subjektives Wohlbefinden, auffallende Besserung des

Blutbildes: Leukozyten 8500 (segmentk. 58%, stabk. 23%, Lymphozyten 13%, Monozyten 5,5%, eosinophile 0,5%). 2 Blutkulturen bleiben steril. — Am 11. 5. Schmerzen in der rechten Schulter und in der rechten Brustseite, besonders beim Atmen. Temperaturanstieg auf 39°, zunächst ohne Schüttelfrost. Bronchialatmen über dem rechten Unterlappen; in der Folge deutliche Dämpfung, Entwicklung eines Empyems der rechten Seite. — 24. und 25. 5. je ein Schüttelfrost, die Temperatur steigt bis 41°, das Blutbild weist wieder eine septische Verschiebung auf. Die Pleurapunktion am 28. 5. ergibt dicken, gelbgrünen, stinkenden Eiter, bakteriell *Gram*-negative Stäbchen und Coccen. Verlegung auf die chirurgische Abteilung zur Rippenresektion. — Am 11. 7. Entlassung in Heilung.

Histologischer Befund der Operationspräparate: a) Doppelseitige akute Tonsillitis; b) septischer Thrombus aus der V. fac. comm., reich an Bakterien (*Gram*-positive Coccen und einzelne kurze, plumpe Stäbchen).

Epikrise. Sehr früh setzten im vorliegenden Falle die Zeichen einer Sepsis ein. Der Lokalbefund ergab bei Klinikaufnahme am dritten Krankheitstage einen tonsillären Eiterherd links. Die regionären Lymphdrüsen der linken Seite waren stark druckempfindlich. Der operative Eingriff fand seine Indikation in mehrfachen Schüttelfrösten, hohem Fieber und Erbrechen. Anzeichen von Metastasen bestanden vor der Operation nicht. Die Freilegung der Halsgefäße deckte eine Thrombose der V. fac. comm. auf, obwohl der Beginn der Erkrankung erst drei Tage zurücklag.

Pathogenetisch wieder ein Fall, bei dem offenbar schon die Tonsille einen ersten Sepsisherd bildete; wie bei Fall 10, Schüttelfröste schon vom zweiten Tage der Erkrankung an. Das Weiterschreiten der Infektion wird wohl hauptsächlich auf perivaskulärem Wege zustande gekommen sein. Bemerkenswert war die rasche Reaktion des haematopoetischen Systems nach der Tonsillektomie, innerhalb 12 Stunden war die Leukozytenzahl von 11 200 auf 8500 abgefallen und die Prozentzahl der Stabkernigen von 40 auf 23%.

Zwei Wochen nach der Operation kam es infolge des metastatischen Pleuraempyems nochmals zu wiederholten septischen Schüben. Erst nach erfolgter Rippenresektion und Entleerung des Empyems trat endgültige Heilung ein.

Fall 12. Pf. Lea, 16 J. (Fol. 500/1934). Keine früheren Halskrankheiten. Am 21. 5. Beginn mit Halsschmerzen, Temperatur 39,2°, dazu *Schüttelfrost.* Am nächsten Tage zweimal Erbrechen, daraufhin Temperaturabfall und allgemeine Besserung. Nach weiteren 2 Tagen *neuer Schüttelfrost* mit Fieberanstieg bis 39°. Einweisung in die Klinik am 25. 5., 5 Tage nach Beginn der Erkrankung.

Lokalbefund: Zunge feucht, belegt, Gaumenmandeln beiderseits geschwollen, stark gerötet, mit lacunären Belägen behaftet. Rachenwand ebenfalls hochrot, dicker eitrig-schleimiger Belag. Halsäußeres: Am rechten Kieferwinkel erbsengroße, weiche, wenig druckempfindliche Drüse. Linkerseits etwas größere, derbe, ebenfalls nur wenig dolente Drüsenschwellung. Keine Druckempfindlichkeit längs der Gefäßstränge.

Verlauf: Patientin macht einen zunehmend schwerkranken Eindruck, die Druckempfindlichkeit in beiden Kieferwinkeln nimmt zu, rechts erreicht die Drüse Baumnußgröße. Der Befund an den Tonsillen geht zurück. — Am Abend des Eintrittstages in Lokalanaesthesie *Freilegen der Halsvenen rechts und Ausschälen beider Gaumenmandeln.* Bei der Inspektion der Halsgefäße wird eine normale V. fac. comm. vorgefunden, die V. jugul. int. dagegen ist oberhalb der Einmündungsstelle der V. fac. comm. hochrot, ihre Wand leicht verdickt. Sie wird freigelegt, ist weich anzufühlen und bewegt sich pulsatorisch. An dieser entzündlich veränderten Stelle liegt hinter der V. jugul. int. eine *kirschgroße Drüse,* welche nur leicht mit der Vene verwachsen ist und gut entfernt werden kann. Bei der anschließenden Mandelausschälung werden beiderseits normale Nischen aufgedeckt. Am Tage nach der Operation wieder zweimal Schüttelfrost und septische Temperaturen. Blutbild vom 28. 5.: Leukozyten 25 200 (segmentk. 80%, stabk. 10%, Lymphozyten 6,3%, Monozyten 3,3%, eosinophile 0). *Preglsche* Lösung intravenös. Am 31. 5. Auftreten von Schmerzen in der rechten Achselhöhle und Dämpfung über der rechten untern Lungenpartie. Die medizinische Abteilung schließt aus diesem Befund entweder auf kleine Lungenabszesse oder auf eine Pleuritis. Am 31. 5. Leukozytenzahl nur noch 15 600. 2 Blutplatten am 3. Tage nach der Operation bleiben steril. Unter zunehmenden *Lungensymptomen* Exitus am 6. 6. 1934. Keine Sektion. — Zu erwähnen ist eine positive *Wassermann*-Reaktion.

Epikrise. Mit initialem Schüttelfrost begann die lacunäre Angina. Schon innerhalb 3 Tagen klang dieselbe wieder ab, und jetzt setzte mit einem neuen Schüttelfrost die Allgemeininfektion ein; denn daß es sich schon bei Klinikeintritt um eine solche handelte, ließ der schwerkranke Allgemeinzustand der Patientin annehmen. Es wurde deshalb sofort der operative Eingriff auf der stärker befallenen Seite ausgeführt; dabei fand sich eine Lymphadenitis der Lgl. cervicalis prof. sup. Die Wand der V. jugul. int. erschien hier an einer Stelle gleichmäßig verdickt, ein Thrombus war nicht fühlbar. Mit einem Eingriff an den Gefäßen wurde aus diesem Grunde abgewartet, aber die entzündete Drüse entfernt. Das perivasculäre Bindegewebe erschien makroskopisch normal. Die Tonsillektomie deckte ebenfalls keinen imponierenden Befund auf. Im ganzen waren die bei der Operation festgestellten Veränderungen geringer Natur. Trotzdem wiederholten sich die Schüttelfröste, und die septische Temperatur blieb weiterbestehen. Schließlich kam es zur Entwicklung multipler

Lungenmetastasen, welche den Tod herbeiführten. — Da die Wand der Jugularis sich beim Freilegen der Halsgefäße leicht verdickt erwiesen hatte, wäre die Resektion des betreffenden Venenstückes wohl vorsichtiger gewesen, obwohl wahrscheinlich, nach dem schwerkranken Allgemeinzustand zu schließen, die Lungenmetastasen bereits bestanden hatten. Leider durfte eine Sektion nicht gemacht werden, so daß die Pathogenese ungeklärt blieb.

Fall 13. L. Anton, 19 J. (Fol. 586/1934). Früher nie Anginen. Am 13. 6. Beginn mit starken Schluckschmerzen. Hausärztliche Behandlung, vorübergehende Besserung. Nach einigen Tagen erneut Zunahme der Schluckschmerzen, besonders links. Einmaliger *Schüttelfrost* und Temperatursteigerung. Einweisung vorerst in andere Klinik, dort Eisblase, Aspirin und Digifolin. Am 19. 6. Konsilium mit unserer Klinik; Befund: Peritonsillitis links. Am linken Unterkieferwinkel mäßige Druckempfindlichkeit, Halsgefäße nicht dolent. Tags darauf 2. Konsilium: Die Druckempfindlichkeit am linken Kieferwinkel hat zugenommen und dehnt sich jetzt aus auf die Halsgefäße längs dem medialen Kopfnickerrand. Zudem schwerkrankes Aussehen. Verlegung in unsere Klinik. Beim Eintritt Somnolenz, Gesichtsfarbe gelblich, blaß. Puls: weich, frequent, leicht unterdrückbar. Leichte *Nackenstarre.* Lungen: Links hinten unten Atemgeräusch abgeschwächt, ebenfalls Stimmfremitus. Milz deutlich vergrößert, im Urin Eiweiß und granulierte Zylinder. Blutbild: 20 100 Leukozyten (segmentk. 55,3%, stabk. 30%, Myelozyten 2%, eosinophile 0, Lymphozyten 5,7%, Monozyten 7%), starke toxische Granulierung, viele Schollen und mäßig viele Vakuolen. Blutplatten bleiben steril. Spezialstatus: Trockene Zunge, linker vorderer Gaumenbogen leicht vorgewölbt mit schmutziggrauem, teilweise blutigem, trockenem Belag. Linke Gaumentonsille vergrößert, bei Druck auf dieselbe entleert sich Eiter am obern Pol. Rachenhinterwand trocken mit blutigem Belag.

Noch am Eintrittstage *Tonsillektomie beiderseits* in Lokalanaesthesie. Links schmutzig verfärbte, peritonsilläre Abszeßhöhle mit flüssigem Eiter. Kurze Zeit nach der Tonsillektomie wird Patientin unruhig, die Zirkulation ständig schlechter, Sensorium getrübt. Trotz Stimulantien 6 Std. nach der Operation Exitus.

Sektionsbefund: Thrombophlebitis der V. fac. comm. Kontinuierliche Fortleitung der Entzündung auf die Schädelbasis. Linksseitige Thrombophlebitis des Sinus cavernosus und linksseitige eitrige Pachymeningitis. Zeichen von vorgenommener Entfernung der Tonsillen. Abszeß im linksseitigen paratonsillären Bindegewebe. Hyperplasie und Rötung der cervicalen Lymphdrüsen. Septicopyaemie besonders der linken Lunge mit frischem fibrinös-eitrigem Erguß. Septische Veränderungen aller übrigen Organe.

Epikrise. Im Anschluß an eine beidseitige Angina entwickelte sich nach kurzem freiem Intervall eine linksseitige Peritonsillitis mit Fieber und einmaligem Schüttelfrost, der sich in der Folgezeit nicht wiederholte. Der lokale Befund der Peritonsillitis.

welche nicht incisionsreif war, die Drüsenschwellung im linken Unterkieferwinkel und das Fieber bis 39,6° ließen noch nicht den schweren Krankheitszustand voraussehen, der sich dann innerhalb der folgenden 24 Stunden entwickelte. Jetzt bestanden Somnolenz, Nackensteifigkeit, akute Nephritis und Lungenveränderungen links. Auch war nun eine starke Schwellung am Hals auf der Seite der Peritonsillitis aufgetreten. Das Krankheitsbild mußte als im Anschluß an die Angina entstandene Sepsis betrachtet werden. Der Allgemeinzustand war (6 Tage nach Auftreten der Halsschmerzen) schon derart schlecht, daß wir nur die Mandelausschälung in leichter Lokalanaesthesie vorzunehmen wagten und auf die Freilegung der Halsvenen verzichteten. Die Tonsillektomie deckte einen linksseitigen Abszeß zwischen Mandel und Nische auf. Bereits 6 Stunden später erfolgte der Exitus. Die Sektion ergab auf der Seite des Peritonsillarabszesses eine Thrombose der V. fac. comm. und im übrigen septische Veränderungen im ganzen Körper, speziell in Lungen und Pleura. Der infektiöse Prozeß hatte sich im ferneren, wie die Obduktion zeigte, *nach oben in das Schädelinnere fortgepflanzt* (eitrige Entzündung an der Schädelbasis, Thrombose des Sinus cavernosus und eitrige Pachymeningitis). Der Tod erfolgte eine Woche nach Auftreten der ersten Halssymptome; es handelte sich also hier um einen der *foudroyant* verlaufenden Fälle, bei denen sich innerhalb von 24 Stunden das vorerst scheinbar unkomplizierte Krankheitsbild hochgradig und hoffnungslos verschlimmerte. Es wäre richtiger gewesen, gleich nachdem ein Schüttelfrost aufgetreten war, die Halsgefäße freizulegen oder mindestens die Mandelausschälung vorzunehmen. Doch ist es unwahrscheinlich, daß bei der Bösartigkeit des Falles der Endausgang ein anderer gewesen wäre. Es wird immer wieder Fälle geben, bei denen der Arzt, auch wenn er auf das Krankheitsbild der Sepsis nach Angina eingestellt ist, durch die plötzlich einsetzende Verschlimmerung überrascht wird und die Operation zu spät kommt.

Fall 14. W. Robert, 30 J. (Fol. 824/1934). Früher keine Halsentzündungen. Am 7. 9. treten Halsschmerzen auf, zuerst nur auf der linken, später stärker auf der rechten Seite; dazu starkes Müdigkeitsgefühl. Am 10. 9. Temperaturanstieg bis 40°. Tags darauf erster *Schüttelfrost,* ziehende Schmerzen in beiden Unterschenkeln. — Klinikeintritt am 12. 9. Der Allgemeinzustand ist ein ordentlicher, über den Lungen allerdings vereinzelte Giemen und trockene Rasselgeräusche. Lokalstatus: Zunge feucht, Rachen diffus gerötet, rechte Tonsille entzündet und grau belegt, auf Druck Eiteraustritt aus der

Gegend des oberen Poles. Linke Tonsille normal. Kehlkopf o. B. Am Eintrittstage *erneuter Schüttelfrost* von ungefähr 20 Min. Dauer, Temperaturanstieg über 40°. Am rechten Kieferwinkel haselnußgroße, mäßig druckempfindliche Drüse, Halsgefäße nicht druckschmerzhaft. Noch am Eintrittstage *Tonsillektomie rechts* in Lokalanaesthesie: Bei Loslösen des oberen Poles entleert sich reichlich Eiter aus einer peritonsillären Abszeßhöhle. Nach der Operation Hochbleiben der Temperatur, die Druckempfindlichkeit am Kieferwinkel geht zurück. Blutbild: am 13. 9., d. h. am Tage nach der Tonsillektomie: Leukozyten 9900 (segmentk. 52,7%, stabk. 29%, eosinophile 0, Lymphozyten 11%, Monozyten 7,3%). Elektrargol. Zunehmende Verschlechterung des Allgemeinzustandes und nochmaliger Schüttelfrost bilden 3 Tage nach der Mandelausschälung die Indikation zur *Freilegung der V. jugul. int. der rechten Halsseite.* Operationsbefund: Walnußgroße, entzündete Drüse über der V. jugul. int. auf Höhe der Einmündung der V. fac. comm., stark mit den Gefäßen verwachsen. Die Drüse wird stumpf gelöst, die darunterliegenden *Venen* weisen verdickte Wände auf, sie werden ligiert und, soweit sie verändert sind, *reseziert,* dabei zeigen sie sich mit Thromben ausgefüllt. Nach diesem Eingriff allgemeine Besserung, Temperaturabfall auf 37,3. Am 16. 9. Auftreten einer leichten Dämpfung über dem rechten Unterlappen, Atemgeräusch darüber abgeschwächt. Abends stechende Schmerzen auf der rechten Brustseite. Neues Blutbild am 17. 9., also 2 Tage nach der Operation der Halsgefäße: Leukozyten 16 300 (segmentk. 83%, stabk. 8%, Lymphozyten 5,3%, Monozyten 3,3%, eosinophile 0). Unter zunehmenden Lungenerscheinungen kommt es am 19. 9. zum Exitus.

Sektionsbefund: Schwerste allgemeine Staphylococcensepsis, nekrotisierende Phlebitis der rechten V. jugul. int. nach oben bis zum Bulbus reichend. Entzündliche Schwellung der cervicalen Lymphdrüsen, kleine Abszeßhöhle in der anderseitigen, linken Tonsille und in der linken Gl. submaxillaris. Multiple bis walnusgroße Lungenabszesse. Beidseitige schwere fibrinös-eitrige, leicht haemorrhagische Pleuritis. Großer rechtsseitiger Psoasabszeß. Schwerste septische Organveränderungen. — Die mikroskopische Untersuchung der resezierten Venen ergab: Septische Phlebitis und Thrombenverschluß der Gefäße mit Eiterbildung und massenhaft Bakterien.

Epikrise. Patient trat am 6. Krankheitstage mit Peritonsillarabszeß rechts in unsere Klinik ein, weil in der Nacht vorher ein erster Schüttelfrost mit Fieber bis 40° aufgetreten war. Der Allgemeinzustand bei der Aufnahme war gut. Ein zweiter Schüttelfrost gab uns aber noch am selben Tage die Indikation, wenigstens sofort die rechte Mandel zu entfernen. Dabei fand sich ein Abszeß zwischen Mandel und Nischenwand. Die Entzündung der Drüse am rechten Kieferwinkel ging auf diesen Eingriff hin zurück, ihre Druckempfindlichkeit nahm ab. Das Fieber aber blieb hoch, und es stellte sich ein weiterer Schüttelfrost ein. Die Freilegung der Halsgefäße, die wir schon nach dem zweiten Schüttelfrost hätten vornehmen sollen, ergab unter der

mit der Umgebung verwachsenen Drüse eine Thrombose der V. jugul. int. und V. fac. comm. Die Thrombophlebitis war offenbar durch Ueberleitung der Infektion über die akut entzündete, perivasculär gelegene Drüse zustande gekommen. Nach der Venenresektion fühlte sich Patient wohler, die Temperatur fiel vorübergehend zur Norm ab. Dann aber beherrschten die Metastasen das Krankheitsbild und führten 12 Tage nach Krankheitsbeginn den Tod herbei. Beachtenswert war der metastatische Abszeß in der Submaxillardrüse, eine Lokalisation, die nach der Literatur sehr selten vorkommt.

Fall 15. L. Alfred, 22 J. (Fol. 1021/1934). Leichte Angina vor 2 Monaten. Am 9. 11. Beginn mit Schluckschmerzen, Abgeschlagenheit und hohem Fieber. Hausärztliche Behandlung; *Abklingen der Halsbeschwerden nach 4 Tagen, aber Fortbestehen der hohen Temperatur,* deshalb Einweisung in Klinik. — Lokalstatus bei Klinikeintritt: Zunge trocken, beide Gaumentonsillen gerötet, zäher, schleimiger Belag. Halsäußeres: Am rechten Kieferwinkel bohnengroße, weiche, nur wenig druckempfindliche Drüse. Blutbild: Leukozyten 17 800 (segmentk. 74%, stabk. 17,3%, eosinophile 0,3%, Lymphozyten 2,3%). Lungen bei der Aufnahme o. B.

Verlauf: In der folgenden Nacht zwei ausgesprochene *Schüttelfröste.* Tags darauf feuchte Rasselgeräusche über der Hilusgegend der linken Lunge, dazu Symptome eines beginnenden Pleuraergusses (Empyem?). Operativer Eingriff, bestehend in *Unterbindung und Resektion der rechtsseitigen V. jugul. int. und der V. fac. comm.,* anschließend *beidseitige Tonsillektomie* in Lokalanaesthesie. Eine kirschgroße, entzündete und mit der Jugularis fest verwachsene Drüse wird zuerst reseziert. Die darunterliegende V. jugul. int. sowie die V. fac. comm. sind entzündlich gerötet, ihre Wände verdickt. Bei der Tonsillektomie ist die rechte Mandelnische mißfarbig, aber kein eigentlicher Abszeß. Nach dem Eingriff keine Schüttelfröste mehr, dagegen zunehmende Lungen- und Pleuraerscheinungen. Reichliches Abszeßsputum, eitriges Pleurapunktat, Verschattung des linken Lungenfeldes im Röntgenbild. Verlegung zur Rippenresektion auf die chirurgische Klinik. Dort trat kurz nach dem erfolgten Eingriff der Exitus ein.

Sektionsbefund: Abszeßherd im Gebiet der rechten V. jugul. int. in Höhe der obern Unterbindungsstelle und Fortleitung der Entzündung auf interstitiellem Wege bis ins Mediastinum. Multiple frische und ältere, septische Infarkte der Lungen mit ausgedehnter Abscedierung. Fibrinös-eitrige rechtsseitige Pleuritis und älteres Empyem der linken Pleura. Totale Kompressionsatelektase der linken Lunge. Zeichen akuter Sepsis und Anaemie in allen inneren Organen.

Mikroskopische Untersuchung des Operationspräparates: Akut entzündliche Thrombophlebitis der V. jugul. int. und V. fac. comm. (siehe Abb. 2). Akute Lymphadenitis der aufliegenden Drüse. Drüsenkapsel nicht eitrig durchsetzt.

Abb. 2. Thrombophlebitis der Vena jugularis interna mit verschieden alter Thrombusschicht.

Epikrise. Auch bei diesem Falle entstand direkt im Anschluß an akute Tonsillitis eine Thrombophlebitis der V. jugul. int. und V. fac. comm. Der Operationsbefund, im besonderen die den beiden Venen aufliegenden, verwachsenen und entzündeten Drüse, ließ zunächst ein direktes Uebergreifen der Infektion von dieser aus auf die Venen vermuten. Bei der histologischen Untersuchung der excidierten Lymphdrüse durch das pathologische Institut zeigte sich wohl eine akute Lymphadenitis, die Kapsel der Drüse aber war auf den untersuchten Schnitten nicht eitrig durchsetzt. Dieser mikroskopische Befund schließt aber die Möglichkeit nicht aus, daß die Drüse septisches Material in die V. jugul. int. abgegeben hat. An der Unterbindungsstelle der V. jugul. int. kam es nach der Venenresektion zur Bildung eines Abszesses, welcher sich auf interstitiellem Wege ins Mediastinum senkte. Ausschlaggebend für den weiteren ungünstigen Verlauf waren in diesem Falle wieder die *Lungenmetastasen.* Chemotherapeutisch wurde, wie schon in früheren Fällen, *Preglsche* Jodlösung verabreicht, leider ohne Erfolg.

Fall 16. P. Louise, 32 J. (Fol. 425/1935). Anamnestisch mehrmals leichtere Halsentzündungen. Am 17. 4. Halsschmerzen rechts, tags darauf auch links. Schon in den ersten Tagen Druckempfindlichkeit und spontane Schmerzen an der rechten Halsseite. Nach 5 Tagen Hinzukommen von Schmerzen an

umschriebener Stelle des rechten Oberarmes. Temperatur während der ganzen Zeit hoch (bis 40°). Keine Schüttelfröste, aber allgemeine Müdigkeit und Abgeschlagenheit. Am 27. 4. Klinikeintritt. Patientin macht einen schwerkranken und elenden Eindruck. Der rechte Oberarm ist bei Bewegung sehr schmerzhaft. An seiner Außenseite in der Gegend der Ansatzstelle des Musculus deltoideus läßt sich hochgradige Druckempfindlichkeit nachweisen. Herz und Lungen o. B. Urin: Spur Eiweiß, reichlich hyaline und gekörnte Zylinder. Mäßig Leukozyten, wenig Erythrozyten.

Lokalstatus: Zunge trocken und stark belegt, Gaumenmandel beiderseits klein, unverdächtig. Halsäußeres: Vom rechten Unterkieferwinkel längs der großen Halsgefäße bis zur Clavicula hinab sehr starke Druckempfindlichkeit vor und hinter dem Kopfnicker. Auf Höhe der Einmündungsstelle der V. fac. comm. kirschgroße Drüse, Druckschmerzhaftigkeit hier am stärksten. Noch am Eintrittstage operativer Eingriff in Lokalanaesthesie. *Freilegen der großen Halsgefäße rechts.* Die V. jugul. int. ist in ihrem ganzen Verlauf hochrot, strangförmig verdickt und mit der Umgebung überall ziemlich stark verwachsen. Sie wird ligiert und eröffnet, es liegt ein roter Thrombus in ihr. *Resektion des ganzen Abschnittes.* Der Thrombus scheint über die untere Ligaturstelle hinabzureichen. Die stark mit der Umgebung verwachsene, kirschgroße Drüse über der Einmündungsstelle der V. fac. comm. wird mit der Vene zusammen entfernt. Anschließend *Tonsillektomie rechts;* dabei kein bemerkenswerter Befund. Nach der Operation Temperaturabfall auf 37,7°, der Allgemeinzustand bleibt weiter elend. Drei Tage später erneuter Fieberanstieg auf 39,6°. Blutbild: Leukozyten 17 100 (segmentk. 92%, stabk. 2,7%, Lymphozyten 2,3%, Monozyten 2,3%, eosinophile 0). Blutkultur steril. In der Folge zunehmende Schwäche, Brechreiz, Zirkulationsstörungen. Am 6. 5. Exitus. Keine Sektion.

Epikrise. Patientin kam spät, am elften Krankheitstage, mit sicheren Zeichen von Sepsis (Metastase in den Weichteilen des rechten Oberarmes) in unsere Klinik. Von der vorausgegangenen Angina war beim Eintritt nichts mehr zu sehen, dagegen waren die großen Halsgefäße rechts in ihrem ganzen Verlaufe stark druckempfindlich. Sie wurden deshalb freigelegt. Die Operation deckte eine ausgedehnte, akute Thrombo- und Periphlebitis der V. jugul. int. und der V. fac. comm. auf. Die Resektion der Jugularis auf Claviculahöhe konnte nicht mehr im Gesunden vorgenommen werden, die Thrombose reichte schon in die Thoraxapertur hinab.

Die stark mit der Jugularis verbackene Drüse ließ wieder an eine lymphadenogene Aetiologie der Sepsis denken. Diesbezügliche mikroskopisch-histologische Untersuchungen wurden nicht ausgeführt. Rasche Progression und Generalisierung der Sepsis führten in der dritten Krankheitswoche zum Tode.

Erwähnenswert ist das Fehlen von Schüttelfrösten während der ganzen Krankheitsdauer.

Fall 17. V. Marie, 47 J. (Fol. 570/1935). In der Jugend häufig Anginen, seit dem 20. Altersjahr nicht mehr. Am 1. 4. Hals- und Schluckschmerzen rechts, später auch links. Keine Fernerscheinungen, kein Schüttelfrost. Klinikeinweisung am 4. 4. mit der Diagnose: Angina lacunaris. Lokalstatus bei Klinikeintritt: Zunge feucht, leicht belegt, beide Tonsillen vermehrt gerötet, gelbe lacunäre Beläge. Rechter Gaumenbogen Spur vorgetrieben, ebenfalls entzündet. Halsäußeres: An beiden Kieferwinkeln druckempfindliche, leicht geschwollene Drüsen, rechts ausgesprochener als links. Nach 2 Tagen Verschwinden der Beläge auf den Tonsillen, die Vorwölbung des rechten Gaumenbogens dagegen wird deutlicher, ebenso die druckempfindliche Drüsenschwellung im rechten Kieferwinkel. Temperaturanstieg in den folgenden Tagen über 40°. Am 10. 4., 6 Tage nach Spitaleintritt und 10 Tage nach Beginn der Erkrankung, zum erstenmal typischer *Schüttelfrost.* Gleichzeitig Auftreten einer deutlichen Druckempfindlichkeit im Verlaufe der rechten V. jugul. int. Deshalb *Drüsenausräumung. Resektion der rechtsseitigen V. jugul. int. und Tonsillektomie rechts.* (Lokalanaesthesie, ergänzt durch leichte Aethernarkose.) Operationsbefund: Die Gefäßscheide ist bis zur Thoraxapertur hinunter entzündlich infiltriert, die V. jugul. int. selbst dagegen zeigt normales Aussehen. Zur besseren Freilegung wird der Musc. omohyoid. durchtrennt. Die rechte V. thyreoid. sup. ist an ihrer Einmündungsstelle in die Jugularis thrombosiert. Ligatur und Resektion der V. jugul. int. mit den verwachsenen Drüsen und der V. thyreoid. sup. zusammen. Beim stumpfen Eingehen gegen die Tonsillennische wird in der Gegend des untern Mandelpoles ein peritonsillärer Abszeß eröffnet, wobei sich reichlich Eiter entleert; die Tonsillektomie deckt auch am obern Mandelpol einen Eiterherd auf. Postoperativer Verlauf: Rasche Besserung des Allgemeinzustandes, lytischer Temperaturabfall, keine Schüttelfröste mehr. In der Folge Entwicklung eines Abszesses in der linken Fossa cubiti, wo ungefähr 8 Tage vorausgehend eine reizlos ertragene, intravenöse Atophanylinjektion gemacht worden war. Entlassung in Heilung nach 5wöchigem Klinikaufenthalt.

Epikrise. Bei Klinikeintritt bestand eine typische Angina lacunaris mit Drüsenschwellungen an beiden Kieferwinkeln. In den folgenden Tagen entwickelte sich ein Peritonsillarabszeß rechts. Die Lymphadenitis der rechten Halsseite nahm allmählich zu, die Druckempfindlichkeit dehnte sich auf die Gefäße aus. Beim operativen Eingriff, der dank der klinischen Beobachtung frühzeitig erfolgte, wurde eine deutliche Periphlebitis der V. jugul. int. und Thrombophlebitis der V. thyreoid. sup. angetroffen. Letztere bildete die Indikation zur Venenresektion. Zwei tiefliegende peritonsilläre Abszesse wurden eröffnet, der untere von außen her, der obere durch die Tonsillektomie. Die Sepsis konnte durch den Eingriff in ihrem Fortschreiten aufgehalten werden.

Fall 18. R. Max, 23 J. (Fol. 731/1935). Früher keine Anginen. Am 8. 7. erkrankt Patient an Halsschmerzen, Temperaturanstieg bis 39°, am 11. 7. *erstmals Schüttelfrost* und Temperaturzacke bis 40°. Tags darauf *zweiter Schüttelfrost.* Gleichzeitig Auftreten von stechenden Schmerzen in der rechten Brustseite bei tiefer Atmung. Rostfarbiger Auswurf. Nach weiteren 2 Tagen *erneuter Schüttelfrost,* jetzt auch Schmerzen in der rechten Lendengegend; zunehmende Verschlechterung des Allgemeinbefindens. Spitaleintritt am 16. 7.

Status beim Eintritt: Schwerkranker junger Mann, der mühsam atmet, Sensorium frei. Lungen: Dämpfung über der rechten unteren Lungenpartie, Atemgeräusch darüber abgeschwächt, links vorne neben dem Herz ganz leises Knisterrasseln. Röntgenaufnahme: Untere Lungenpartie rechts verschattet, Recessus phrenicocostalis links verlegt. — Lokalstatus: Zunge trocken, schmierig belegt, Mundschleimhaut stellenweise mit Soor bedeckt. Vordere Gaumenbögen, Uvula und hintere Rachenwand stark gerötet. Gaumentonsillen beiderseits hochrot und angeschwollen, links lacunäre Beläge. Halsäußeres: Unter dem linken Kieferwinkel kaum mandelgroße, wenig schmerzhafte Drüse; entlang dem vorderen Kopfnickerrande druckempfindlicher, derber Strang.

In Lokalanaesthesie sofort *Freilegen der großen Halsgefäße links mit Resektion der V. jugul. int. und ihrer Nebenäste, Entfernen von Drüsen.* Operationsbefund: Siehe Abb. 3 das makroskopische Bild der thrombosierten V. jugul. int.

Abb. 3. Hochgradige Thrombophlebitis der V. jugul. int. und V. fac. comm. Resezierter Gefäßabschnitt.

Beim Eröffnen der Venen wird ein Thrombus gefunden. Die Tonsillektomie wird nicht gemacht. Nach dem operativen Eingriff keine Schüttelfröste mehr, dagegen zunehmende Verschlimmerung der Lungenerscheinungen. Blut-

bild am 19. 7.: Leukozyten 13 500 (segmentk. 79,7%, stabk. 8%, Lymphozyten 5,3%, Plasmazellen 1,3%, Monozyten 5,7%, eosinophile 0). Exitus am 21. 7., 5 Tage nach der Operation. Keine Sektion.

Epikrise. Patient wurde zu spät, am 9. Krankheitstage, in die Klinik eingewiesen. Es bestanden *beim Eintritt* schon seit einigen Tagen *Schüttelfröste* und außerdem klinische Zeichen von *Lungenmetastasen.* Die Thrombophlebitis der V. jugul. int. links ließ sich aus dem Untersuchungsbefund fast mit Sicherheit diagnostizieren. Im Rachen bestand eine akute Tonsillitis beiderseits. Die operative Entfernung der erkrankten Venen vermochte den durch die Lungenmetastasen bestimmten Verlauf nicht mehr zu beeinflussen. Bezüglich der Infektionsausbreitung lag hier eine Mischform vor. Bei den hochgradigen Veränderungen an den Drüsen sowie an den Venen ließ sich nicht mehr feststellen, welchen Weg die Infektion ursprünglich beschritten hatte.

Fall 19. W. Martha, 24 J. (Fol. 996/1935). Früher hie und da leichte Anginen, zum letztenmal vor ½ Jahr. Am 30. 9. erkrankt Patientin an Hals- und Schluckschmerzen beiderseits. Dazu starke Müdigkeit, Frösteln, Temperatur bis 40°, kein typischer Schüttelfrost. Klinikeintritt am 1. 10.

Allgemeinzustand kaum beeinträchtigt. Spezialstatus: Beide Tonsillen groß, zerklüftet, mit lacunären Belägen. Rachen diffus gerötet. Halsäußeres: Druckempfindliche und geschwollene Drüsen in beiden Kieferwinkeln, links deutlicher als rechts. Große Halsgefäße beiderseits indolent. Am Tage des Klinikeintrittes zum erstenmal *Schüttelfrost,* gefolgt von Fieberanstieg bis 41,5°, Delirien. Die linke V. jugul. int. nunmehr deutlich druckempfindlich. Blutbild: 8850 Leukozyten (segmentk. 64%, stabk. 12%, eosinophile 0,3%, Lymphozyten 17,7%, Monozyten 6%). Sofort *Freilegung der linken V. jugul. int. und Tonsillektomie beiderseits in Lokalanaesthesie.* Operationsbefund: Wand der Jugularis in der unteren Hälfte von normalem Aussehen und gut gefüllt; im oberen Teil und auf Höhe des Abganges der V. fac. comm. mit der Umgebung fest verwachsen und von geschwollenen Lymphdrüsen verdeckt. Nach Resektion der Lymphdrüsen erscheint die *Vene darunter leicht verdickt, aber ohne fühlbaren Thrombus.* Lüftung des Spatium parapharyngeum ergibt keinen Eiter. Die Jugularis wird nicht ligiert. Bei der Tonsillektomie findet sich hinter der linken Tonsille eine haselnußgroße Abszeßhöhle, gefüllt mit dick-rahmigem Eiter. Am Tage nach der Operation Temperatur wieder bis 40°, Allgemeinzustand aber besser. Am 4. 10. neuerdings starker Schüttelfrost, motorische Unruhe. Ueber der rechten Lungenbasis hinten, leichtes Bronchialatmen mit Knisterrasseln. Ueber der linken Scapula handtellergroße, livid-verfärbte Schwellung. Am 5. 10. *Unterbindung und Excision eines Stückes der V. jugul. int. links* in leichter Aethernarkose. Bei Freilegung der V. fac. comm. sickert etwas Eiter aus der Gegend der Zwischensehne des Digastricus hervor. — Die histologische Untersuchung der rezesierten Vene ergibt eine Entzündung der Wand mit eitrigem Thrombus; an einzelnen Stellen sind die thrombotischen Auflagerungen schon etwas

älter, die Entzündung dringt hier tiefer in die Wandschicht der Vene ein. Das thrombotische Material weist sehr viele Bakterien auf, wie übrigens auch das perivasculäre Gewebe. — Am 6. 10. Schmerzen bei tiefer Inspiration, sowohl im Rücken rechts als in der Herzgegend. Auskultatorisch pleuritisches Reiben. Trotz Bluttransfusion zunehmende Verschlimmerung. Blutbild am 7. 10.: Leukozyten 13 850 (segmentk. 46,7%, stabk. 43,7%, Myelozyten 0,3%, eosinophile 0,3%, Lymphozyten 5%, Plasmazellen 0,3%, Monozyten 3,7%). Blutkulturen: Staphylococcen. Am 8. 10. Exitus.

Sektionsbefund: Zeichen von eitriger Phlebitis im Bereiche der linken V. fac. comm.; Abszeß an der Basis der linken Zungenhälfte, geringgradige Schwellung von Hals- sowie Bifurkationslymphdrüsen. Doppelseitige, septicopyaemische Lungenherde und schwerste, diffuse, fibrinös-eitrige Pleuritis. Septische Veränderungen der übrigen Organe.

Epikrise. Patientin wurde mit einer akuten Angina lacunaris in unsere Klinik eingewiesen. Beim Eintritt bestanden noch keine Symptome einer Allgemeininfektion. In den folgenden Tagen kam es zum Manifestwerden der linksseitigen Jugularisbeteiligung. Bei einer ersten Revision wurden vorwiegend periphlebitische und lymphadenitische Prozesse vorgefunden. Die Ligatur blieb deshalb vorerst unterlassen, was nach dem weiteren Verlaufe ein Fehler war. Die Tonsillektomie deckte auf der linken Seite einen Abszeß auf. Drei Tage später traten Lungenerscheinungen auf. In der Annahme, daß im weiteren Verlauf eine Thrombose der V. jugul. int. zur Entwicklung gekommen sei, wurde in einem zweiten operativen Eingriffe diese ligiert und reseziert. Die histologische Untersuchung des resezierten Venenstückes ergab eine frische Entzündung der Venenwand mit eitrigem Thrombus. Im perivasculären Gewebe fand sich eine dichte Bakteriendurchsetzung. Pathogenetisch hatte sich der Prozeß wahrscheinlich folgendermaßen abgespielt: Von der akuten Tonsillitis aus entwickelte sich der Peritonsillarabszeß. Die weitere Ausbreitung fand auf perivasculär-phlegmonösem Wege sowie über die Lymphdrüsen statt und führte dann zur Endophlebitis und Thrombose der V. jugul. int. Der Tod trat infolge der schweren septischen *Lungenmetastasen* ein. Bei der Sektion wurde außer einer Phlebitis der linken V. fac. comm. ein *Abszeß an der linken Zungenbasis* angetroffen, welcher offenbar auf interstitiellem Wege sich dorthin fortgepflanzt hatte. Die Chemotherapie, bestehend in *Preglscher* Jodlösung und Elektrargolinjektionen, blieb erfolglos, ebenfalls die Bluttransfusion.

Fall 20. V. Adelheid, 23 J. (Fol. 121/1936). Früher nie Anginen. Am 14. 1. Auftreten von leichten Halsschmerzen, die nach 2—3 Tagen wieder

Abklingen. Kein Fieber. 8 Tage später wiederum Hals- und Schluckschmerzen, vorwiegend links, allgemeine Abgeschlagenheit, Frösteln, subfebrile Temperaturen. Nach weiteren 2 Tagen *erster Schüttelfrost* von angeblich ¾ Stunden Dauer, Temperaturzacke bis 39,6°. Gleichzeitig Auftreten einer druckdolenten Drüsenschwellung am linken Kieferwinkel. Schwellung und Rötung im Bereich der linken Achillessehne. Klinikeintritt am 26. 1., in stark reduziertem Allgemeinzustand. Herz und Lungen bei Eintritt o. B.

Lokalstatus: Zunge feucht, nicht belegt, Tonsillen beiderseits leicht gerötet und vorgetrieben, ohne Beläge; auf Druck dünnflüssiger Eiter aus der Gegend des obern Poles der linken Tonsille. Halsäußeres: Am linken Kieferwinkel taubeneigroße, druckempfindliche Drüse, Druckschmerzhaftigkeit auch entlang der großen Halsgefäße dieser Seite. Blutbild: Leukozyten 10 300 (segmentk. 77;3%, stabk. 3,7%, Myelozyten 0,3%, eosinophile 0, basophile 1,7%, Lymphozyten 10,3%, Monozyten 6,7%). Am 27. 1. *Tonsillektomie zuerst links.* Dabei geringe Verwachsungen am untern Pole, Tonsillengewebe oedematös. Bei Druck auf die rechte Tonsille ebenfalls Austritt von dünnflüssigem Eiter am obern Pol. Deshalb *Mandelausschälung auch rechts.* Nach der Operation Abnahme der Drüsenschwellung und der Druckschmerzhaftigkeit am Kieferwinkel. Venenstämme kaum mehr druckempfindlich. Die schmerzhafte *Schwellung an der linken Achillessehne* nimmt zu und dehnt sich gegen den Unterschenkel aus. Temperatur immer noch hoch (40,5°), kein Schüttelfrost mehr. Incision in die stark dolente, phlegmonöse Schwellung des Unterschenkels ergibt keinen Eiter. Tags darauf Schüttelfrost und Temperaturanstieg bis 42°. Auf Bluttransfusion und Injektion von *Preglscher* Jodlösung sinkt das Fieber auf 38,5°. Am folgenden Tage abermals Schüttelfrost mit neuem Anstieg auf 39°. Leukozyten 13 800. Zum zweitenmal *Preglsche* Jodlösung, Temperaturabfall auf 37°. In der Folge Besserung des Allgemeinzustandes. Das Fieber schwankt zwischen 37° und 39,5°. Am 2. 2. nochmalige erweiterte Eröffnung der Unterschenkelwunde. Leukozytenzahl am 4. 2. 9850. Am 10. 2. Verlegung auf Chirurgie, da Halsbefund in Heilung. Auf der chirurgischen Klinik am 7. 2. in Solaesthinrausch nochmals gründliche Incision am rechten Unterschenkel. Multiple Schnitte lassen reichlich Eiter austreten (bakteriologisch: Streptococcen). Langsame Rekonvaleszenz. Noch lange Zeit hindurch subfebrile Temperaturen. Am 10. 3. Austritt in Heilung.

Epikrise. Von einer beidseitigen Tonsillitis und Peritonsillitis aus kam es mit Schüttelfrost zur *metastatischen Phlegmone am linken Unterschenkel.* Der tonsilläre Sepsisherd konnte durch die Tonsillektomie ausgeschaltet werden. Die Weichteilmetastase am rechten Unterschenkel kam auf wiederholte chirurgische Eingriffe hin ebenfalls zur Abheilung. Trotz dem günstigen Ausgang wäre es wohl richtiger gewesen, wenn gleichzeitig mit der Mandelausschälung auch die linksseitigen Halsvenen freigelegt worden wären, denn es bestand auf dieser Halsseite eine Druckempfindlichkeit entlang dem Musc. sternocleidomastoideus.

Auch bei dieser Patientin erfolgte der Eintritt in die Klinik spät, erst am 13. Krankheitstage.

Fall 21. Sch. Ferdinand, 22 J. (Fol. 157/1936). Früher nie Anginen. Am 2. 2. Auftreten von starken Schluckschmerzen, zugleich Schmerzen in den Extremitäten. Hausärztliche Behandlung, Zunahme der Beschwerden. Einweisung in die otolaryngologische Klinik am 6. 2. Ordentlicher Allgemeinzustand. Innere Organe o. B.

Lokalstatus: Mund: Zunge feucht, leicht belegt. Rachen diffus gerötet, Tonsillen groß, stark zerklüftet, mit lacunären Belägen, auf Druck beiderseits Eiteraustritt aus der Gegend des obern Mandelpoles. Halsäußeres: In beiden Kieferwinkeln bohnengroße, druckempfindliche, auf der Unterlage verschiebliche Drüse.

Weiterer Verlauf: Stark remittierende Temperaturen, vorerst ohne Schüttelfrost. Auftreten einer geringgradigen Kiefersperre, Entwicklung eines typischen Peritonsillarabszesses rechts. Blutbild: Leukozyten 14 600 (segmentk. 83,7%, stabk. 2,3%, eosinophile 0, Lymphozyten 7%, Plasmazellen 0,3%, Monozyten 6,3%). Incision des Peritonsillarabszesses am 12. 2. Es entleert sich Blut, nur wenig Eiter. 2 Tage später typischer *Schüttelfrost.* Verschlimmerung des Allgemeinzustandes. Septisches Aussehen. Deshalb *Tonsillektomie beiderseits* in Lokalanaesthesie: Hinter der rechten Tonsille liegt ein großer, abgekapselter Abszeß mit foetidem Eiter. Frische Granulationen in der Nischenwand. Am Tage nach der Operation immer noch Fieber gegen 40°, Patient fühlt sich jedoch besser. Kein neuer Schüttelfrost. Am nächsten Tag Temperaturabfall auf 37°. Weiter Besserung. Am 26. 2. Austritt in Heilung.

Epikrise. Wieder ein Fall, bei dem sich im Anschluß an eine Angina lacunaris ein einseitiger Peritonsillarabszeß entwickelte. Die Incision des Abszesses brachte keine Besserung, vielmehr kündigten Schüttelfrost, Temperaturerhöhung und Blutbild den Anfang einer Sepsis an. Die Tonsillektomie auf den ersten Schüttelfrost hin deckte einen großen peritonsillären Abszeß auf und führte rasch zur Heilung. Die Forderung mancher Autoren, die Tonsillektomie bei Verdacht einer beginnenden Allgemeininfektion sofort nach dem ersten Schüttelfrost auszuführen, erwies sich im vorliegenden Falle wieder einmal als richtig.

An den Halsgefäßen konnte klinisch kein verdächtiger Befund erhoben werden. Die Bakterienaussaat in den Kreislauf kam vermutlich von dem peritonsillären Herde aus direkt zustande. Dafür sprach auch das sofortige Zurückgehen der septischen Erscheinungen nach der Tonsillektomie.

Fall 22. W. Frieda, 23 J. (Fol. 205/1936). Früher nie Halsentzündungen. Beginn am 13. 2. mit Schluck- und Kopfschmerzen, subfebrile Temperatur. Am 15. 2. Einweisung in andere Klinik wegen Verdacht auf Diphtherie. Bei Eintritt innere Organe o. B. Lokalbefund: Zunge stark belegt, feucht. Rachen flammig gerötet, keine Vortreibung der vorderen Gaumenbögen, Tonsillen vergrößert, zerklüftet mit gelblichen Belägen. Abstrich bezüglich Diphtherie negativ. Halsäußeres: Im rechten Kieferwinkel dolente Drüsenschwellung. Am

16. 2. *zweimal typische Schüttelfröste* mit nachfolgenden Temperatursteigerungen. Verschlechterung des Allgemeinzustandes, toxisches Aussehen, subikterisch-cyanotische Hautfarbe. Blutbild: 9500 Leukozyten (segmentk. 73,3%, stabk. 14,7%, eosinophile 0, Lymphozyten 5,7%, Monozyten 6%). Starke toxische Granulierung. Blutplatten steril. Typhus, Paratyphus, *Gärtner*sche Enteritis und *Bang*sche Krankheit können ausgeschlossen werden. Am 19. 2. *neuer Schüttelfrost;* die Gegend vor dem rechten Kopfnicker in ganzer Länge druckempfindlich. Zunehmende Rötung des rechten Gaumenbogens mit leichter Vortreibung desselben, Kiefersperre. Konsultation der otolaryngologischen Klinik. Patientin macht einen schwerkranken Eindruck. Im Rachen typisches Bild einer Peritonsillitis rechts. Am 20. 2. Verlegung in otolar. Klinik. Sofort *Tonsillektomie rechts* in Lokalanaesthesie, dabei werden zwei kleine Abszesse aufgedeckt. Einige Stunden nach dem Eingriff *erneuter Schüttelfrost,* Temperatur 40,3°. Am 21. 2. nachts abermals *Schüttelfrost,* die Drüsenschwellung im rechten Kieferwinkel geht deutlich zurück, ebenfalls die Schmerzhaftigkeit des rechtsseitigen Gefäßbündels. Aus der linken Tonsille quillt auf Druck nun ebenfalls eitriges Sekret, deshalb *Tonsillektomie auch links,* Mandelnische o. B., kein Abszeß. In der Folge zunehmende Herz- und Kreislaufinsuffizienz, Lungensymptome. Am 22. 2. Exitus.

Mikroskopische und bakteriologische Untersuchung der rechten Tonsille: Schwere Tonsillitis mit Bakterienrasen. Im Abszeßeiter spärlich *Gram*-positive Diplococcen, kulturell Streptococcus viridans.

Sektionsbericht: Eitrige Phlebitis der rechten V. jugul. int. Septische Lungeninfarkte beiderseits mit frischer fibrinös-eitriger Pleuritis. Schwellung der paratrachealen und mesenterialen Lymphdrüsen. Wahrscheinlich haematogene, diffuse, eitrige Peritonitis. Paralytischer Ileus. Septische Veränderungen an Milz, Nieren. Atrophie und Trübung des Herzens.

Epikrise. Patientin wurde wegen zäh haftendem, mißfarbigem Belag an den Tonsillen als fragliche Diphtherie auf die Croupstation eingewiesen. Schon bei Eintritt war der Allgemeinzustand schlecht. In der Folge kam es unter Schüttelfrösten und septischen Temperatursteigerungen zur Entwicklung einer progressiven Sepsis. Die Druckdolenz längs der großen Gefäße der rechten Halsseite ließ ein Erkranktsein derselben annehmen. Wegen des schlechten Allgemeinzustandes wurde vorerst nur die rechtsseitige Tonsillektomie vorgenommen. Trotzdem auf dieser Seite ein peritonsillärer Eiterherd freigelegt wurde, wiederholten sich die Schüttelfröste. Im weiteren Verlaufe traten Lungenmetastasen hinzu und führten zum Exitus. Die operative Therapie erfolgte zu spät. Der Eingriff an den Halsgefäßen wurde mit Rücksicht auf den schwerkranken Zustand unterlassen. Dies war ein Fehler; die gleichzeitige operative Freilegung der Halsvenen wäre richtiger gewesen.

Im Mediastinum bestand als Ausdruck der Metastasierung

eine diffuse eitrige Entzündung. Die Hals- und Mediastinallymphdrüsen waren alle akut entzündlich geschwollen. Ebensogut wird es evtl. bei der tonsillogenen Sepsis auch vorkommen können, daß Lymphdrüsengruppen im Abdomen mitbeteiligt sind. Diese letzte Bemerkung erfolgt mit Rücksicht auf Fall 2.

Fall 23. W. Hans, 29 J. (Fol. 335/1936). Vor 3 Jahren Angina. Am 13. 3. Halsschmerzen und Fieber, starkes Müdigkeitsgefühl. Rachenbefund: Rötung und Schwellung der Mandeln mit Belag, links ausgesprochener als rechts. Nach 3 Tagen fieberfrei. Bei der Teilnahme an einer abendlichen Versammlung plötzliches Auftreten eines regelrechten Schüttelfrostes. In der Folge ständig septische Temperaturen; die *Schüttelfröste wiederholen sich täglich 2—3mal.* Der praktische Arzt stellt die richtige Diagnose auf Sepsis nach Angina und zieht einen Spezialarzt zum Konsilium zu; dieser erklärt einen operativen Eingriff für nutzlos. Am 25. 3. Einweisung in otolar. Klinik. Patient macht schwerkranken Eindruck. *Lungen:* Links unten kleinblasige, klingende Rasselgeräusche, keine Dämpfung. Lokalstatus: Mandeln von normalem Aussehen, auf leichten Druck trübes Sekret aus der linken Tonsille. Keine Drüsen in den Unterkieferwinkeln, keine Empfindlichkeit längs der Halsgefäße. Blutbild: Leukozyten 8000 (segmentk. 81%, stabk. 2%, eosinophile 0,3%, Lymphozyten 11%, Plasmazellen 0,7%, Monozyten 5%). Toxische Granula und Vakuolen in den Segmentkernigen. Sofort *Tonsillektomie beiderseits und Freilegen der linksseitigen Halsvenen.* Auf Höhe der V. fac. comm. bohnengroße mit der Umgebung verwachsene Drüse; die Venen ohne sichtbare Veränderung. Bei der Tonsillektomie links entleert sich aus der Mandel trübes Sekret, kein peritonsillärer Eiterherd. Am Tage nach der Operation über den hintern untern Lungenpartien vermehrte Rasselgeräusche. Zunehmende Verschlimmerung führt am 27. 3. zum Exitus. — Keine Sektion, nur Inspektion der Halsvenen der anderen rechten Seite. Dieselben zeigen wie die 2 Tage vor dem Tode freigelegten linksseitigen Halsvenen vollständig normales Aussehen.

Epikrise. Eine lacunäre Angina schien bei dem kräftigen jungen Mann normal verlaufen zu wollen; denn nach 3 Tagen war er bereits wieder fieberfrei. Dann setzte aber unerwartet, während der Teilnahme an einer Versammlung, ein starker Schüttelfrost ein. Der geringgradige Tonsillenbefund und das Fehlen einer Drüsenschwellung in den Unterkieferwinkeln veranlaßten leider den Spezialarzt trotz Fortbestehen der Schüttelfröste und septischer Temperatur, von einer sofortigen Mandelausschälung abzuraten. Beim Eintritt in unsere Klinik, welcher erst am 13. Krankheitstage und 9 Tage nach dem Auftreten von Schüttelfrösten erfolgte, waren bereits deutliche Lungensymptome als Zeichen der Metastasierung nachweisbar. Der operative Eingriff deckte weder einen versteckten Eiterherd noch krankhafte Veränderungen an den Venen auf. Die nach dem Tode inspizier-

ten Halsvenen der nichtoperierten Seite wiesen ebenfalls keinen pathologischen Befund auf.

Pathogenetisch ließ sich der Fall nur so erklären, daß offenbar von der akuten Tonsillitis aus eine bakterielle Aussaat in die Lungen stattgefunden hat. Dieser metastatische Lungenherd war ausschlaggebend für den ganzen weiteren Krankheitsverlauf. Die Streuung aus den Tonsillen wird auf haematogenem Wege zustande gekommen sein. Daß in solchen Fällen Prognose und therapeutische Aussichten zum vorneherein sehr zweifelhaft sind, ist klar.

Fall 24. R. Rosa, 20 J. (Fol. 373/1936). Vor 3 Monaten letzte Angina. Am 31. 3. Schluckschmerzen, anfänglich vorwiegend rechts; vorerst kein Fieber. Am 2. 4. Temperaturanstieg bis 40°. Kein Schüttelfrost. Abgeschlagenheit und Erbrechen. Am 4. 4. Einweisung in anderes Spital. Noch am selben Tage erstmals *Schüttelfrost* von 10 Minuten Dauer. Erneuter Schüttelfrost am folgenden Tage; Brechreiz und schlechter Allgemeinzustand. Verlegung in die otolaryngologische Klinik am 5. 4., also 6 Tage nach Beginn der Angina.

Lokalstatus: An der Schleimhaut der Wangen Soorbelag, Zunge trocken. Tonsillen stark rot, ohne Belag. Halsäußeres: Im rechten Kieferwinkel kirschgroße, stark druckempfindliche Drüse, Druckschmerzhaftigkeit entlang dem medialen Kopfnickerrand bis hinab zur Clavicula. Große Halsgefäße rechts als derber Strang palpabel. Am linken Kieferwinkel indolente, kleine Drüse. Blutbild: Leukozyten 13 700 (segmentk. 57,3%, stabk. 35,7%, eosinophile 0, Lymphozyten 1,7%, Monozyten 5,3%). *Tonsillektomie und Jugularisunterbindung rechts* in Aethernarkose. Die *V. jugul. int.* ist verdickt, mit der Umgebung schwer verwachsen, sie wird möglichst weit unten und oben ligiert und *reseziert*. Die Thrombose reicht aber über die Ligaturstellen hinaus; es ist unmöglich, die Vene im Gesunden zu entfernen. Auf Höhe der Einmündungsstelle der V. fac. comm. liegen den Venen zwei kirschgroße, stark entzündete Drüsen auf; sie werden exstirpiert. Bei der sofort nachfolgenden Tonsillektomie erscheint rechts dünnflüssiger Eiter zwischen Kapsel und Mandel; bakteriell lassen sich im Eiter anhaemolytische Streptococcen und Staphylococcen nachweisen. — Nach der Operation zunehmende Zirkulationsschwäche. Dämpfung, Rasselgeräusche und abgeschwächtes Atmen über der rechten Lungenbasis. Am 9. 4. Exitus. — Die mikroskopische Untersuchung der Operationspräparate ergibt: Akute Tonsillitis. Hochgradige Phlebitis der V. jugul. int.

Sektionsbefund: Eitrige Thrombophlebitis an den Resektionsstellen der V. jugul. int. Vereiterte cervicale Lymphdrüsen in der Gegend des retrotonsillären Bindegewebes. Doppelseitige eitrige Lungeninfarkte mit fibrinöseitriger Pleuritis und doppelseitigem Empyem. Allgemeine Sepsis, Veränderungen an Milz, Leber und Nieren. Mäßige Schwellung und Stauung des Gehirns.

Epikrise. Patientin kam mit einer akuten Tonsillitis in das Spital. Beim Auftreten von Schüttelfrösten wurde sie wegen Ver-

dacht auf eine beginnende Sepsis in unsere Klinik verlegt. Beim Eintritt ließ sich bei der bereits schwerkranken Frau nach dem Palpationsbefund eine schon vorgeschrittene Venenerkrankung an der rechten Halsseite feststellen. Die jetzt sofort vorgenommene Operation ergab eine in entzündetes perivasculäres Gewebe eingebettete, stark verdickte, mißfarbige V. jugul. int. Beim Eröffnen derselben kamen reichlich Thromben zum Vorschein, welche bis über die möglichst weit nach oben und unten angelegten Ligaturstellen hinausreichten. Bei der mikroskopischen Untersuchung des excidierten Venenstückes zeigte sich der entzündliche Prozeß vorwiegend auf die Intima und weniger stark auf die äußeren Wandschichten lokalisiert.

Pathogenetisch standen diese endovasculären Veränderungen im Vordergrund. Außerdem aber waren sowohl die Lymphdrüsen als auch das perivasculäre Bindegewebe mitbefallen; wie es bei den weit vorgeschrittenen Fällen die Regel ist, lag eine Mischform der Infektionsausbreitung vor. — Die schlechte Prognose war nach dem klinischen und operativen Befund vorauszusehen. Lungenmetastasen unterhielten die fortschreitende Sepsis und führten zum tödlichen Ausgang.

Fall 25. R. Jakob, 39 J. (Fol. 261/1937). Früher nie Anginen. Am 3. 3. Halsschmerzen auf der linken Seite mit Fieber bis 39°. Hausärztliche Behandlung. Nach Ablauf einer Woche sei ein linksseitiger peritonsillärer Abszeß incidiert worden. Daraufhin vorerst Rückgang der Beschwerden und Absinken der Temperatur. Am 14. 3. plötzlich erneut Fieberanstieg bis 40,5°. Kein Schüttelfrost. Therapie: Prontosil, Aspirin und Gurgeln. Spitaleintritt erst am 17. 3., Temperatur 39,9, im Urin reichlich Eiweiß.

Spezialstatus: Trockene Zunge. Im oberen Teil des linken vorderen Gaumenbogens 1 cm lange Incisionswunde, die auf Druck keinen Eiter entleert. Tonsillen groß, aber ohne Belag, Uvula leicht oedematös. Im linken Unterkieferwinkel weiche, pflaumengroße, druckdolente Drüsenschwellung, auch große Halsgefäße dieser Seite druckempfindlich. — Am Tage nach Spitaleintritt Auftreten einer Dämpfung über dem Unterlappen der linken Lunge, Weiterbestehen der septischen Temperaturen. Blutbild: Leukozyten 16 650 (segmentk. 60%, stabk. 20,7%, eosinophile 0, Lymphozyten 11,3%, Monozyten 7,7%). Noch am selben Tage *Tonsillektomie und Jugularisfreilegung links* in Lokalanaesthesie. Auf Höhe der V. fac. comm. kirschgroße, entzündete und mit der Venenwand verwachsene Drüse, die entfernt wird. Wand der V. fac. comm. und der V. jugul. int. ohne sichtbare Veränderungen, auch kein Thrombus fühlbar. Bei der Tonsillektomie Mandelnische entzündet, aber ohne Eiter. — Nach der Operation lytischer Temperaturabfall. Am 7. 4. Entlassung in Heilung nach dreiwöchigem Klinikaufenthalt.

Epikrise. Es handelte sich hier um einen linksseitigen Peri-

tonsillarabszeß, welcher auf Incision zurückging. Nach viertägigem fieberfreiem Intervall erfolgte ein neuer Temperaturanstieg. Das septische Fieber, das veränderte Blutbild und die Dämpfung über der linken Lunge ergaben die Indikation zur Operation (Entfernen der Mandel und der mit der V. fac. comm. verwachsenen, akut entzündeten Drüse). Höchstwahrscheinlich hatte die Drüse das septische Material durch die makroskopisch normale Venenwand abgegeben. Die Sepsis wurde frühzeitig erkannt und konnte beherrscht werden, bevor Metastasen über den weiteren Krankheitsverlauf entschieden. Schüttelfröste hatten während der ganzen Krankheitsdauer gefehlt.

Fall 26. B. Lydia, 25 J. (Pol.-Karte/1938). Früher nie Anginen. Am 17. 1. leichte Schluckschmerzen mit Frösteln, tags darauf Fieber von 39°. Der Hausarzt stellt eine Halsentzündung fest. Am 19. 1. Hinzukommen von Kiefersperre und Schwellung in der Gegend des rechten Kieferwinkels. Am 21. 1. Temperaturabfall, Besserung des Allgemeinbefindens. Folgendentags neuer Fieberanstieg. Erstmals Klagen über Schmerzen in der linken Schulterblattgegend. Am 22. 1. Eintritt in andere Klinik. Patientin macht einen schwerkranken Eindruck, ist unruhig und von septisch verfallenem Aussehen. Lungen o. B. Herz: Leises systolisches Geräusch über allen Ostien, über der Spitze am deutlichsten. Leber und Milz geringgradig vergrößert. Keine Schüttelfröste.

Lokalstatus: Mittelstarke Kiefersperre, Zunge trocken. Tonsillen kaum vermehrt gerötet und ohne Belag. Im rechten Kieferwinkel kleine, druckempfindliche Drüse. Halsgefäße in ihrem ganzen Verlaufe indolent. Zwischen linker Scapula und Wirbelsäule Haut gerötet, nur wenig druckempfindlich. Blutbild: Leukozyten 18 500 (segmentk. 53,3%, stabk. 35%, eosinophile 0, Lymphozyten 4,7%, Plasmazellen 0,7%, Monozyten 6,3%). Blutplatte: Oberflächliche Staphylococcenkolonien. In den nächsten Stunden nach Spitaleintritt, bei noch unsicherer Diagnose, überaus rasche Verschlimmerung des Allgemeinzustandes. Am 23. 1. blaurote Verfärbung und schmerzhafte Infiltration über dem linken Beckenkamm. Gegen Abend Benommenheit, motorische Zuckungen und Krämpfe in den Armen und um den Mund. Kein operativer Eingriff. Um 19 Uhr Exitus.

Sektionsbefund: Schmierige Abszeßhöhle im peritonsillären Bindegewebe rechts, diffuse eitrige Entzündung des tiefen Halsbindegewebes. Kontinuierliche Ausbreitung nach hinten in die Rückenmuskulatur. Phlegmone der ganzen linksseitigen Rückenhaut vom Hals über die Scapula bis zum Darmbeinkamme reichend. *Venen beider Halsseiten vollkommen unverändert,* ohne Thrombose. Starke akute Lymphadenitis der cervicalen Lymphdrüsen. Emphysem der Lunge mit starker Cyanose und Hypostase derselben. Quellung des Gehirns und leichtes Oedem der Hirnhäute. Septische Veränderungen an den übrigen inneren Organen.

Epikrise. Die Art der Krankheitsausbreitung war hier eine ganz außergewöhnliche. 5 Tage nach Auftreten einer rechtsseitigen Peritonsillitis entwickelte sich bei einer jungen und

früher gesunden Frau unter septischem Fieber, aber ohne Schüttelfröste *foudroyant* eine diffuse, *schmierig-eitrige Entzündung in der ganzen linken Rückenhälfte, vom Nacken bis zum Becken reichend.* Die entzündliche Schwellung über der rechten Darmbeinschaufel ließ klinisch eine metastatische Osteomyelitis nicht ausschließen; doch ergab die Autopsie, daß sich auch diese Veränderung auf die Weichteile lokalisierte. Die Krankheitsdauer vom Auftreten der ersten Halsbeschwerden bis zum Tode betrug nur 6½ Tage. Die vordere Fläche des Halses, Haut und Weichteile zeigten bis zuletzt keine Schwellung oder Druckempfindlichkeit, namentlich auch nicht längs der beidseitigen großen Halsvenen. Bei der Sektion wurden *die Venen* sorgfältig untersucht; sie waren normal und von gesunden Weichteilen umgeben.

Diese derart schwere phlegmonöse Ausbreitung bei Angina oder Peritonsillitis haben wir einzig in diesem Falle gesehen; sie ist sicher sehr selten, denn auch in der uns zugänglichen Literatur haben wir keinen analogen Fall angetroffen. Doch zweifeln wir nicht daran, daß schon ähnliche Beobachtungen gemacht worden sind.

Fall 27. K. Elisabeth, 33 J. (Fol. 439/1938). In der Vorgeschichte mehrmals fieberhafte Halsentzündungen. — Am 20. 4. Temperaturanstieg auf 38,5°, gleichzeitig leichter Husten und Auswurf. Nach 2—3 Tagen ist Patientin wieder fieberfrei, klagt nun aber über Halsschmerzen. Am 27. 4. Temperaturzacke bis 41°, dazu Frösteln; geringe Schluckschmerzen. Am folgenden Morgen Remission auf 36,2°, abends wieder 41°, erstmals starker *Schüttelfrost.* Auftreten einer Drüsenschwellung im rechten Kieferwinkel, Halsgefäße rechts auf Druck stark empfindlich. Am 29. 4. Klinikeintritt. Patientin ist sehr matt.

Lokalstatus: Tonsillen beiderseits vermehrt rot, bei Druck Abfluß von trübem Sekret. Halsäußeres: Im rechten Kieferwinkel kirschgroße, druckdolente Drüse. Gegend der Halsgefäße rechts druckschmerzhaft, keine Schwellung fühlbar. Am linken Kieferwinkel kleinere, druckempfindliche Drüse. Blutbild: Leukozyten 19 850 (segmentk. 71%, stabk. 14,6%, eosinophile 0, Lymphozyten 7,7%, Monozyten 6,7%), leichte toxische Granulierungen.

Noch am Tage des Spitaleintrittes *Tonsillektomie rechts* in Lokalanaesthesie: mäßige Verwachsungen, kein Abszeß in der Mandelnische. Am 30. 4. Verschlimmerung des Allgemeinzustandes, deshalb *Unterbindung der rechten V. jugul. int. sowie Drüsenausräumung und Tonsillektomie links.* Die Jugularis ist in entzündliches Bindegewebe eingelagert. Eine kirschgroße, entzündete Drüse nahe der Einmündung der V. fac. comm. wird entfernt. — Bei der Tonsillektomie links geringe Verwachsungen, keine Abszeßhöhle. — Postoperativer Verlauf: lytischer Temperaturabfall, keine Schüttelfröste mehr, rasche Besserung des Blutbildes. Am 5. 5. Leukozyten nurmehr 10 000 (Lymphozyten 13%, eosinophile wieder 3%). Am 14. 5. Austritt in Heilung. — Die

histologische Untersuchung der Tonsillen ergibt beiderseits subchronische Tonsillitis mit reichlich Narben und Verwachsungen und in der entfernten Drüse eine Lymphadenitis mit starker Hyperaemie.

Epikrise. Eine scheinbar leichte Angina führte zu Schüttelfrost und septischen Temperaturen. Drüsenschwellung und Druckempfindlichkeit der rechtsseitigen Jugularis ließen an eine Thrombophlebitis denken. Das Blutbild war deutlich septisch verändert. Die vorerst vorgenommene Tonsillektomie der rechten Seite deckte keine Eiterung auf und brachte keinen sofortigen Erfolg; erst auf die Unterbindung der Jugularis und die Exstirpation der aufliegenden, entzündeten Drüse hin trat Heilung ein. Die Entzündung hatte von der Lymphdrüse aus auf das perivasculäre Bindegewebe und auf die Vene übergegriffen; dadurch wurden die septischen Schübe ausgelöst. Der vorliegende Fall stellt, wie u. a. auch Fall 25, ein Beispiel dar für die relativ gute Prognose der lymphogenen Sepsisform, vorausgesetzt, daß der operative Eingriff frühzeitig erfolgt.

Fall 28. D. Katja, 12 J. (Fol. 558/1938). Früher nie Anginen. — Am 15. 5. fieberhafte Krankheit unbekannter Aetiologie. Eine Woche Bettruhe führt zur völligen Genesung, das Kind geht wieder zur Schule. Am 26. 5. Klage über Schluckschmerzen; Temperatursteigerung und Drüsenschwellung an der linken Halsseite. Der Hausarzt stellt eine linksseitige Angina fest. In den folgenden Tagen nimmt die Drüsenschwellung im linken Kieferwinkel zu. Am 2. 6. Temperaturanstieg bis 39,8°, schwerkrankes Aussehen. Auftreten von multiplen, unregelmäßig begrenzten, roten Flecken an den Extremitäten. Die Druckempfindlichkeit am linken Kieferwinkel greift auf die großen Halsgefäße über. Einweisung in otolar. Klinik am 4. 6. Dabei ist das Kind in seinem Allgemeinzustand stark reduziert, Herz und Lungen o. B. Deutliche Vergrößerung von Leber und Milz.

Lokalstatus: Zunge trocken. Schleierhafter Belag über beiden Tonsillen und an der Rachenhinterwand. Pflaumengroße Drüsenschwellung im linken Kieferwinkel; starke Druckempfindlichkeit längs der großen Halsgefäße links. Blutbild: Leukozyten 22 700 (segmentk. 81,3%, stabk. 3,7%, eosinophile 0,3%, basophile 1%, Lymphozyten 7,3%, Plasmazellen 0,7%, Monozyten 5,7%). — *Tonsillektomie beiderseits* in Aetherrausch. Die rechte Mandelnische zeigt keine krankhaften Veränderungen, in der linken dagegen deutliche Abszeßhöhle mit graurötlicher Verfärbung am oberen Umfang, nach unten durch Granulationsgewebe abgegrenzt. — Nach der Tonsillektomie Abnahme der Druckempfindlichkeit am linken Kieferwinkel, Temperatur am Abend 38°. Prontosil per os. Am folgenden Tage neuer Fieberanstieg auf 40,7°, Frösteln, einmal Erbrechen. Die Druckempfindlichkeit der linken Halsseite ist wieder stärker, die Linksverschiebung des Blutbildes gegenüber dem Vortage vermehrt. Deshalb in Aethernarkose *Ausräumung des Drüsenpaketes* nach vorheriger *Unterbindung der V. jugul. int.:* Die V. jugul. int. ist in stark entzündetes Gewebe eingebettet, die aufliegende Drüse ist außerordentlich groß

(4×5 cm). Nach Wegräumung der Drüse sieht die darunterliegende Vene normal aus. — Nach der Operation Temperaturabfall bis 38,6°, Besserung des Allgemeinzustandes. Das Kind erhält weiter täglich 2 Prontosiltabletten. Langsame Besserung bei subfebrilen Temperaturen, vollständige Heilung. — Histologische Untersuchung der Operationspräparate: Hyperplasie beider Tonsillen mit Narbenbildungen vorwiegend von chronischem Charakter. An der Drüse subakute Lymphadenitis mit Zeichen von Perilymphadenitis.

Epikrise. Ein vorher gesundes Kind erkrankte an einer fieberhaften Tonsillitis mit stärkerer Drüsenschwellung im linken Kieferwinkel. Schlechter Allgemeinzustand, septische Temperaturen und Verschiebung im Blutbild deuteten auf eine Allgemeininfektion hin. Bei der Tonsillektomie konnte auf der linken Seite eine akute entzündliche Veränderung in der Mandelnische festgestellt werden. Sehr eindrücklich war in diesem Falle die Lymphdrüsenbeteiligung. Die nachgewiesene Perilymphadenitis sowie die starke Verwachsung der Drüse mit der V. jugul. int. ließen mit Sicherheit auf ein Uebergreifen der Infektion an dieser Stelle schließen. Dafür sprach auch die Tatsache, daß das Sepsisbild erst durch Ausräumung der Drüse mit Ligatur der Jugularis beeinflußt werden konnte.

Fall 29. St. Walter, 56 J. (Fol. 699/1938). Am 4. 7. Beginn mit Halsschmerzen. In der Nacht vom 5. zum 6. 7. plötzliches Auftreten von Brechdurchfall mit *Schüttelfrost.* Temperaturanstieg auf 39,5° und Schmerzen am Hals, besonders bei Bewegungen des Kopfes. Der zugezogene Hausarzt findet eine umschriebene, stark druckempfindliche Stelle über der Schilddrüse und stellt die Diagnose auf *Strumitis.* Therapie: Eisblase. Am folgenden Tage starke Unruhe, Fieber bis 40,4°, gegen Abend Sensorium zeitweise getrübt. Allgemeinzustand zusehends schlimmer, röchelnde Atmung, schlechte Herztätigkeit. In diesem Zustand Einweisung in otolar. Klinik, erst am 8. 7. morgens früh.

Lokalstatus bei der Aufnahme: Zunge und Mundschleimhaut auffallend trocken, Tonsillen wegen der Kiefersperre nur schwer zu überblicken, keine deutliche Entzündung nachweisbar. Schon bei der geringsten Anstrengung beschleunigte Atmung und unregelmäßiger Puls. Halsäußeres: Vom rechten Kieferwinkel nach abwärts, entlang dem Vorderrande des Kopfnickers, walzenförmige Geschwulst palpabel. Der somnolente Patient äußert bei Druck auf dieselbe sofort Schmerzempfindung. Haut über der Schwellung teigig und bis zum Thorax hinunter livid verfärbt; deutliche Druckempfindlichkeit auch in der Isthmusgegend der Schilddrüse und im Bereich des rechten Schilddrüsenlappens. In den folgenden Stunden zunehmende Herz- und Kreislaufinsuffizienz, trotz aller Herzmittel Exitus 6 Stunden nach Klinikeintritt.

Sektionsbefund: Perakut verlaufende septische Allgemeininfektion. Phlegmone der tieferen Halsmuskulatur auf der rechten Seite. Haemorrhagische Lymphadenitis der rechten Kieferwinkel- und Halslymphdrüsen. Akute Tonsillitis. Wandständige Thrombose der rechten V. jugul. int. auf

Höhe des Unterkieferwinkels, Uebergreifen der Gefäßthrombosierung auf die Venen der Schilddrüse mit teilweiser Vereiterung eines ziemlich stark degenerierten Adenomknotens im oberen Pol des rechten Schilddrüsenlappens. Septische Zeichen aller inneren Organe. Hypostase der beiden Unterlappen, Hirnquellung durch Oedem bei leichtem Hydrocephalus externus.

Epikrise. Von Anfang an bestand im vorliegenden Falle eine auf den rechten Schilddrüsenlappen lokalisierte Druckempfindlichkeit, welche den zugezogenen Arzt zur Diagnose Strumitis berechtigte. Schüttelfrost, septische Temperatur, rapide Verschlimmerung des Allgemeinzustandes ließen bald eine septische Allgemeininfektion erkennen. Der weitere *Verlauf* war *foudroyant.* Patient kam bereits moribund in unsere Klinik. Bei der Untersuchung des Halsäußern ließ die starke Schwellung am medialen Kopfnickerrand außer der Strumitis mit Sicherheit eine Thrombophlebitis mit perivasculärer Phlegmone annehmen. Aetiologisch bedeutsam war hier die Anamnese (Halsschmerzen vor 3 Tagen). Die Sektion klärte das Krankheitsbild weiter auf; sie ergab, daß die Infektion anscheinend durch die rechte Tonsille ihren Eingang genommen und zu einer Phlegmone des Spatium parapharyngeum und der umliegenden Muskulatur der rechten Halsseite geführt hatte. Stark mitbefallen waren die cervicalen Lymphdrüsen. Die in der Phlegmone verbackene V. jugul. int. war thrombosiert. Die Thrombose griff auch auf die Venen der Schilddrüse über und führte zum eitrigen Zerfall eines Adenomknotens. Dieser Prozeß hatte durch seinen frühzeitigen Beginn eine Strumitis vorgetäuscht.

Fall 30. Z. Max, 27 J. (Fol. 330/1930). Früher nie Anginen. — 3 Wochen vor Spitaleintritt fieberhafte Halsentzündung, welche nach 8 Tagen zur Heilung kommt. Rachenabstrich: Haemol. Streptococcen. Freies Intervall von 10 Tagen. Hernach Auftreten von Schmerzattacken hinter dem rechten Warzenfortsatz. Druckdolente Drüsenschwellung im rechten Kieferwinkel. Bewegungen des Kopfes schmerzhaft.

Klinikeintritt am 13. 4. Allgemeinzustand gut. Kopfbewegungen nach allen Seiten etwas eingeschränkt und schmerzhaft. 3 Querfinger hinter dem rechten Warzenfortsatz kleine, circumscripte, druckempfindliche Stelle, Haut darüber unverändert. Augen o. B.

Lokalstatus: Zunge feucht, rechte Tonsille vermehrt gerötet, vorderer Gaumenbogen etwas vorgetrieben, ebenso die rechte seitliche Pharynxwand. Linke Tonsille o. B. Im rechten Kieferwinkel pflaumengroße Drüsenschwellung. Linker Kieferwinkel frei. — Auf Eisblase und Bettruhe gehen die Halsschmerzen zurück, ebenso der Befund im Rachen. Am 21. 4. plötzlich neuer Temperaturanstieg und wiederum Halsschmerzen rechts mit Ausstrahlung gegen das Ohr. Am rechten Trommelfell zeigt sich eine leichte Rötung und Vortreibung. Eine Paracentese ergibt keinen Eiter. Am 24. 4. tritt, bei rasch

zunehmender Verschlimmerung des Allgemeinzustandes, leichte *Chemosis* und *Protrusio des rechten Augapfels* auf, die Beweglichkeit des Bulbus ist etwas eingeschränkt, Oedem und Rötung am Oberlid; Pupillen isokor, rund, prompt reagierend, keine Doppelbilder, keine Sehstörungen. Operativer Eingriff: *Ausräumung der entzündeten Drüse, Eröffnen der thrombosierten V. jugul. int. und Tonsillektomie rechts* in Lokalanaesthesie. Operationsbefund: Der V. jugul. int. liegt eine mit ihr stark verwachsene, pflaumengroße Drüse auf. Nach Entfernung derselben zeigt die Jugularis oberhalb der Einmündungsstelle der V. fac. comm. eine deutliche Wandverdickung und weißliche Verfärbung. Es folgt Eröffnung der Jugularis und Entfernung eines ca. 3 cm langen Thrombus aus ihr. Die V. fac. comm. ist unverändert. Bei Sondierung des Spatium parapharyngeum bis in die Gegend der Mandelnische ist kein Eiterherd auffindbar. Die Tonsillektomie rechts deckt, abgesehen von der stark entzündeten Gaumenmandel, eine gesunde Mandelnische auf.

In den folgenden Tagen zunehmende Protrusio bulbi, die Temperatur bleibt hoch (bis 40,4°), am Augenhintergrund venöse Stauung. Blutbild am 26. 4.: Leukozyten 10 900 (segmentk. 83,7%, stabk. 1,3%, eosinophile 0, Lymphozyten 12,3%, Monozyten 2,3%). Im weiteren Verlauf Hinzutreten *meningitischer Symptome;* Nackenstarre, positives *Kernig*sches Symptom. Am 28. 4. wird erstmals eine leichte Protrusio mit Chemosis auch des linken Auges beobachtet. Blutplatten steril, auch im Liquor keine Bakterien, aber starke Eiweiß- und Zellvermehrung. Verschlimmerung und Zunahme der meningitischen Erscheinungen führen am 3. 5. zum Exitus.

Abb. 4. Thrombose des rechten Sinus cavernosus bei Sepsis nach Angina.

Sektionsbefund: Eitrige Thrombophlebitis der rechtsseitigen retrotonsillären Venen, der beiden Vv. jugul. int. und der tiefen mediastinalen Venen. Diffuse eitrige Meningitis besonders über der rechten Konvexität bei ausgedehnter eitrig eingeschmolzener Thrombophlebitis sämtlicher Sinus der Dura. Septische Veränderung der Milz, beginnende putride Bronchitis. Keine metastatischen Lungenherde. Mäßige Dilatation des Herzens.

Epikrise. Im Anschluß an eine Angina entwickelte sich nach einem freien Intervall von etwa 10 Tagen eine von den Tonsillen ausgehende Thrombophlebitis. Diese nahm ihren Anfang in den kleinen, peritonsillären Venen und breitete sich auf retrogradem Wege ins Endokranium aus. Schon bei Klinikeintritt wies die Schmerzhaftigkeit der Kopfbewegungen, welche der Patient auf der ganzen rechten Halsseite empfand, auf die Möglichkeit einer Erkrankung der rechten V. jugul. int. hin. Gleichzeitig ließen Schmerzen hinter dem rechten Warzenfortsatz, im Gebiet des Emissariums, die Vermutung eines Abszesses auf der Dura oder einer Sinusphlebitis aufkommen. Der Rachenbefund war beim Eintritt ein geringer: Eine leichte Tonsillitis und Peritonsillitis der rechten Seite schienen als Residuen der vorangegangenen Angina und nicht als aufflackernder, bösartiger Prozeß zu bestehen. Die Vorwölbung der rechten seitlichen Pharynxwand durfte als Folge der großen Drüsenschwellung im rechten Kieferwinkel gedeutet werden. Die vorerst angewandte konservative Therapie brachte eine deutliche Besserung. 8 Tage nach Spitaleintritt traten aber plötzlich rechterseits die Chemosis und Protrusio bulbi auf. Diese Zeichen der Cavernosusthrombose gaben Anlaß zum Freilegen der Halsgefäße rechts. Dabei war interessant, daß die V. fac. comm. ein normales Aussehen zeigte und erst die Jugularis oberhalb der Einmündungsstelle der ersteren eine krankhafte Veränderung aufwies. Die Obduktion ergab eine eitrige Thrombose nicht nur im Sinus cavernosus, sondern in allen Sinus des Schädelinnern. Vom Endokranium war dann die eitrige Thrombophlebitis auch in die V. jugul. int. der anderen, linken Seite übergegangen. Außergewöhnlich war ferner, daß trotz der ausgedehnten Thrombose keine Metastasen in den Lungen oder in anderen inneren Organen aufgetreten waren.

Vielleicht hätte bei dem operativen Eingriff an den Halsvenen die weit nach oben reichende Thrombophlebitis der Jugularis durch Eröffnung des Warzenfortsatzes und Freilegung des Sinus transversus kranialwärts verfolgt werden sollen. Doch ist es sehr fraglich, ob dadurch eine Heilung möglich gewesen wäre. Ob das Uebergreifen der Infektion in das Schädelinnere und speziell auf den Sinus cavernosus ausschließlich längs der rechten V. jugul. int. oder über eine der übrigen zahlreichen zum Endokranium führenden Venen erfolgt ist, ließ sich auch bei der Obduktion nicht mit Sicherheit feststellen.

Zusammenstellung und kritische Bemerkungen.

Aus der auf S. 1 wiedergegebenen Tabelle ist ersichtlich, daß bei unseren 30 Kranken eine ausgesprochene *Altersdisposition* für das 3. Jahrzehnt besteht (46%). Eine Praedilektion für dieses Lebensalter wird von fast allen Autoren angegeben *(Anders, Claus, Haymann, Uffenorde, Voß, Zange* u. a.). So findet sich nach Uffenorde die größte Häufigkeit zwischen dem 18. und 35. Lebensjahr. Im Kindesalter ist das Vorkommen der Erkrankung sehr selten; unser jüngster Patient ist 12 Jahre alt. Auch außergewöhnlich ist das Auftreten bei Patienten über 60 Jahren (Fall 9).

Bezüglich der Verteilung auf die beiden *Geschlechter* wird von manchen Autoren ein deutliches Ueberwiegen der Männer angegeben *(Claus, Uffenorde, Waldapfel* u. a.). Demgegenüber zählt *Voß* unter seinen 24 Fällen 87% Frauen. In unserer Zusammenstellung finden sich 17 Männer und 13 Frauen.

Einige Verfasser schreiben gewissen *Jahreszeiten* eine Häufung der tonsillogenen Sepsisfälle zu. *Sjöberg* z. B. berichtet von einem Sommermaximum im Monat Juli und von einem Wintermaximum während der Monate November bis Februar. *Voß* gibt das Maximum im Monat März an. An unserer Klinik weist der Monat April die höchste Zahl (5 Fälle), der Monat August die niedrigste (0 Fälle) auf. Die Verteilung auf die übrigen Monate ist eine relativ gleichmäßige.

Bezüglich des *Krankheitsverlaufes* sind 2 Phasen zu unterscheiden: 1. Die *lokale Infektion* und 2. die *Allgemeininfektion.* Die scharfe Trennung dieser beiden Stadien bleibt aber in der Regel unmöglich, der Uebergang ist ein fließender. Oft ist es eine anfänglich harmlos scheinende Angina, welche nur in Form vorübergehender Hals- und Schluckschmerzen sich äußert und dann mit oder ohne Intervall zu erneutem Aufflackern führt. Das Intervall beträgt gewöhnlich wenige Tage, kann sich aber ausnahmsweise auch bis zu einer Reihe von Wochen ausdehnen. So hat *Claus* einen Fall beobachtet, bei dem die ursprüngliche Angina bereits 8 Wochen zurücklag. Das Recidiv ist meistens eine Peritonsillitis, der peritonsilläre Eiterherd wird zum Sepsisherd. — In andern Fällen besteht schon längere Zeit eine immer wieder recidivierende Angina, welche plötzlich mit oder ohne peritonsillären Abszeß eine Allgemeininfektion auslöst. Eine dritte Form sehen wir in ganz akut einsetzenden Tonsillitiden, die mit-

unter in foudroyantem Verlaufe unter dem Bilde der Sepsis in wenigen Tagen zum Tode führen.

Bei unseren 21 letal verlaufenden Fällen erfolgte der Exitus in der Regel im Laufe der 2. Krankheitswoche (durchschnittlich nach 11 Tagen). Bei Fall 29 trat der Tod sogar schon am 4. Tage ein, bei Fall 30 erst nach 6wöchiger Krankheitsdauer. Die 9 zur Heilung gekommenen Patienten hatten alle ein mehrwöchiges Krankheitslager zu überstehen.

Pathogenese.

In der Frage der Ausbreitung der Infektion herrschten lange Zeit große Meinungsverschiedenheiten. *Fraenkel* hat im Jahre 1925 als erster die rein *haematogene Form* der Infektionsausbreitung, ausgehend von Thrombosen der kleinen, peritonsillären Venen, beschrieben. Seiner Auffassung schlossen sich bald auch *Reye, Schottmüller* und *Zange* an. *Waldapfel* fand bei der mikroskopischen Untersuchung von histologischen Serienschnitten der Tonsillen und ihrer Umgebung ebenfalls fast regelmäßig primäre Thrombosen der Mandelvenen. Diese Thromben waren aber angeblich durchwegs steril, selbst bei Kranken, wo sie bis zur Vena jugularis hinabreichten. Die Thrombosierung war also bei diesen Untersuchungsfällen nicht gleichbedeutend mit Bakterieninvasion. Thrombosierte peritonsilläre Venen sah *Waldapfel* auch mehrmals bei Fällen von komplikationslosen Tonsillitiden und Peritonsillitiden. *Kampwirth* wies sogar peritonsilläre Gefäßveränderungen nach, ohne daß bei den betreffenden Patienten klinische Erscheinungen aufgetreten wären. Er führte diesen Befund auf symptomlos verlaufende, chronische Tonsillitis zurück. *Haymann* stellte die primäre Thrombophlebitis der retrotonsillären Venen bei seinem großen Untersuchungsmaterial (12 500 Sektionen mit 5,3‰ tonsillogener Sepsis) in 12% fest. In neuerer Zeit bekannten sich zur haematogenen Form auch *Lund* und *Weinhold*. *Blohmke* zeigte an Hand histologischer Untersuchungen, wie schon im Parenchym der Mandeln eine Bakterieneinschwemmung in die kleinsten Lymph- und Blutgefäße stattfindet. Er stellte ferner dar, wie bei der Ausbreitung des Infektionsprozesses in den Blutgefäßen des paratonsillären Gewebes die infektiöse Aussaat in den Kreislauf von thrombosierten, abführenden Venen aus zustande kommt. *Nozava* gelang es angeblich, im Tierexperiment (an 45 jungen Hunden) den Beweis für

die Auffassung der *Fraenkel*schen Pathogenese zu erbringen, indem er nach intratonsillärer Injektion höchst virulenter Strepto- und Staphylococcen bei 29 seiner Versuchstiere thrombophlebitische Veränderungen in den Tonsillarwurzelvenen gefunden haben will.

Mit besonderem Nachdruck hat *Uffenorde* schon kurz nach Erscheinen der Arbeiten von *Fraenkel* auf die *lymphogene Form* der tonsillogenen Sepsisentwicklung hingewiesen. Nach seinen Beobachtungen standen in der Mehrzahl der Fälle die lymphadenitischen Prozesse im Vordergrund, und die Gefäßbeteiligung kam erst sekundär durch Uebergreifen der Infektion aus perivaskulär gelegenen, entzündeten Lymphdrüsen zustande. Die lymphogene Form, welche von *Uffenorde,* wie er später verschiedentlich betonte, nie als ausschließliche aufgefaßt wurde, ist hauptsächlich auch von *Waldapfel* als die häufigste betrachtet worden. Als Beweis für die Infektionsausbreitung auf dem Lymphwege haben verschiedene Autoren *(Hirsch, Greifenstein, Riecke, Rieder, Uffenorde, Waldapfel* u. a.) auf vollständig mit Bakterien durchsetzte und zum Teil schon abscedierende Lymphdrüsen aufmerksam gemacht. *Waldapfel* fand außerdem mit Coccen angefüllte Lymphgefäße bei bakterienfreien Venenthromben. *Hybášek* unternahm es, die lymphogene Entstehungsweise auch experimentell darzustellen. Er hat bei 16 Tierexperimenten ein einziges Mal die Entwicklung einer Mandelvenenthrombose beobachtet, in allen übrigen Fällen sprachen seine Resultate für lymphogene Aetiologie, dies im Gegensatz zu den Experimenten von *Nozava.* Aus einer großen Anzahl von Veröffentlichungen *(Burchhard, Claus, Cusenza, Drüner, Hirsch, Hofer, Riecke, Taptas, Voß, Waldapfel* usw.) sind immer wieder die mehr oder weniger sicheren Beweise einer lymphogenen Infektionsausbreitung zu entnehmen, erhalten aus der klinischen Untersuchung sowie besonders aus dem Operations- und Obduktionsbefund. *Haymann* fand bei seinen autoptischen Untersuchungen die lymphogene Form nur bei 19%. Eine entschiedene Ablehnung erfährt eigentümlicherweise die lymphogene Pathogenese in neuerer Zeit durch *Güttich,* welcher annimmt, daß die perivasculäre Lymphadenitis wohl zu einer Schädigung der Venenwand führe, die Thrombophlebitis der großen Halsgefäße aber durch endovasculäre Aussaat von kleinen, mandelwärts gelegenen Thromben zustande komme.

Als dritte Form der Infektionsausbreitung werden besonders von *Claus,* gestützt auf die Untersuchungen namhafter Vertreter der Pathologie, *interstitiell-phlegmonöse Prozesse* beschrieben, welche perivasculär sich ausbreiten, sekundär die Venen befallen und zur Thrombophlebitis führen. *Anders, Joël* und *Burchhard* haben an Hand der Sektionsbefunde das klinische Material von *Claus* (Berlin) ergänzt und dabei fast immer phlegmonöse Prozesse im Spatium parapharyngeum angetroffen. *Waldapfel* sah bei seinen Patienten (43 Fälle) sogar meistens Abszesse an dieser Stelle, was der Erfahrung mancher anderer Autoren widerspricht. *Sjöberg* nimmt an, daß in der Regel primär eine interstitielle Phlegmone im Spatium parapharyngeum nahe am Tonsillenbett zur Entwicklung gelange; sekundär komme es dann entweder zur Wurzelvenenthrombose und endovasculären Thrombenausbreitung oder zur Propagation über die Lymphdrüsen im Sinne von *Uffenorde.*

Vom Spatium parapharyngeum aus kann sich die Phlegmone in den interstitiellen Spalträumen sowohl abwärts in das Mediastinum senken als auch nach oben bis zur Schädelbasis ausbreiten. Eine Sepsis kann aber unter Umständen auch in solchen Fällen entstehen, bei denen die Phlegmone auf die peritonsilläre Gegend eng begrenzt und somit das Spatium parapharyngeum frei bleibt. Nach *Uffenorde* können von der Phlegmone aus Bakterien auch ohne Thrombose direkt in die Blut- oder Lymphbahn übergehen.

Die Thrombophlebitis, welche sich von der perivasculären Entzündung aus entwickelt, wird von manchen Autoren (z. B. *Albrecht, Bertelsmann* und *Russow)* als reiner Schutzmechanismus gefaßt. Als gefahrlos kann dieselbe aber sicher nur so lange angesehen werden, als die Thromben steril sind.

Die Häufigkeit der interstitiell-phlegmonösen Form gibt *Haymann* in seinem Sektionsmaterial mit 43% an.

In sehr vielen Fällen läßt sich eine reine Form der Infektionsausbreitung nicht mehr feststellen, sondern es bestehen Ueberlagerungen der einen Art durch die andere. Dies trifft vor allem für die lymphogene und interstitielle, aber auch für die interstitielle und haematogene Form zu. Dementsprechend betont *Uffenorde* mit Recht, daß die pathogenetische Deutung um so schwieriger werde, je später der Fall in klinische Beobachtung komme. Auch unter unseren 30 Patienten sind nur wenige, bei

denen die ursprüngliche Entwicklung der Herdinfektion zur Sepsis klar zu erkennen war. Bei den übrigen Fällen handelte es sich entweder um Mischformen, oder es ließ sich die Pathogenese überhaupt nicht klären. Dazu muß aber beigefügt werden, daß es sich bei der kritischen Verwertung unseres Materials größtenteils um eine nachträgliche Deutung der aufgezeichneten Befunde (Untersuchungs-, Operations- und Sektionsbefund) handelt, die Fälle aber durchaus nicht immer von vorneherein auf pathogenetische Gesichtspunkte hin genügend gründlich beobachtet worden sind. Zudem ist die spezielle Sektionstechnik zur Freilegung des Spatium parapharyngeum, wie sie in den Methoden von *Anders, Joël* und *Gräff* in neuerer Zeit angegeben wurde, bei unseren Fällen nur ausnahmsweise zur Anwendung gekommen, und schließlich ist auch die mikroskopische Untersuchung größerer Gewebsschnitte zur Klärung der Ausbreitungswege nur vereinzelt herangezogen worden.

Die rein haematogene Form ließ sich bei unsern Patienten zweimal feststellen (Fälle 10 und 23), die lymphogene 6mal (Fälle 2, 14, 16, 25, 27, 28), zweimal handelte es sich um rein interstitiell-phlegmonöse Veränderungen (9 und 26). 14mal lagen Mischformen vor, meistens im Sinne einer Kombination lymphogener mit interstitiellen Prozessen. In 5 Fällen blieb die Pathogenese überhaupt ungeklärt.

Am Schlusse des Kapitels über die Pathogenese sei erwähnt, daß heute allgemein kaum mehr an dem Vorkommen der drei obengenannten Entstehungsformen der Allgemeininfektion gezweifelt wird. Eine übersichtliche, tabellarische Zusammenstellung der Dreiteilung findet sich in der Monographie von *Uffenorde* und *Claus* (Sepsis nach Angina, 1938).

Diagnose.

Zur Diagnosestellung muß in erster Linie eine genaue *Anamnese* aufgenommen werden. Dabei ist zuerst mehr allgemein nach früheren Halsentzündungen, dann speziell nach vor kurzem überstandenen Anginen oder Peritonsillarabszessen zu forschen. Besonders sorgfältig wird man namentlich bei jedem auf Sepsis verdächtigen Falle nach *vorausgegangenen Schluck- und Halsschmerzen* zu fragen haben, wenn der Befund an den Tonsillen geringfügig oder sogar negativ ist. Wie schon erwähnt, können diese leicht gewesen sein und mitunter schon wochen-

lang zurückliegen. Die anamnestischen Angaben stellen manchmal vorerst den einzigen Hinweis auf die tonsillogene Genese dar (z. B. Fall 12, 16 und 29). Aus diesen Gründen wird in der Literatur immer wieder auf die Wichtigkeit einer gründlichen Anamnese hingewiesen.

Bezüglich früherer Halserkrankungen fällt beim Durchlesen unserer Krankengeschichten auf, daß verhältnismäßig viele unserer Patienten keine Disposition zu Halsentzündungen aufweisen. Auch haben wir unter unseren Fällen keine Kranken, bei welchen früher eine Tonsillektomie vorgenommen worden ist.

Schon in der Vorgeschichte soll außer nach Halsbeschwerden auch eingehend nach *Schüttelfrösten* und *Temperaturerhöhungen* gefragt werden; denn diese zwei Symptome sind es, welche zur Diagnose auf Sepsis zu den wichtigsten Faktoren zählen. Das *Fieber* tritt entweder in Form septisch-remittierender Zacken oder als hohe Continua auf. Nach *Bingold* u. a. soll es die lymphogene Sepsisform sein, welche die Continua verursacht, während die septische Thrombophlebitis mit Vorliebe intermittierende Zacken aufweise.

Bei unsern 30 Patienten waren ausnahmslos septisch-remittierende Fieberkurven zu verzeichnen. Zweimal (4 und 15) gingen dieselben in die hohe Continua über, dreimal (10, 17, 27) waren sie nur während kurzer Zeit im Initialstadium vorhanden, um dann in subfebrile Temperaturen abzuklingen, und in einem Fall (25) erfolgte auf wenige initiale, septische Fieberzacken ein lytischer Abfall.

Mit den hohen Temperaturzacken sind in der Mehrzahl der Fälle *Schüttelfröste* verbunden. Diesen wird mit Recht allgemein großer diagnostischer Wert zuerkannt. Einige Autoren sehen in ihnen überhaupt das wichtigste Merkmal der Sepsisfrühdiagnose. Gewiß können Schüttelfröste auch bei sicherer Sepsis fehlen (*Fraenkel, Uffenorde, Voß* u. a.), nach *Claus* und *Waldapfel* eigentümlicherweise sogar in 50%. Dieses Fehlen soll nach dem Schrifttum besonders für das kindliche Lebensalter zutreffen: Auch unser einziger Fall des Kindesalters hatte keinen Schüttelfrost. In Analogie zu dieser Tatsache sei hier darauf hingewiesen, daß auch bei der otogenen Sinusthrombose des Kindesalters die Schüttelfröste oft anfänglich oder sogar völlig ausbleiben. Andererseits darf aber nicht vergessen werden, daß auch schon «Frösteln» ohne eigentlichen Schüttelfrost von diagnostischer

Bedeutung sein kann *(Claus)*. Verschiedene Autoren weisen darauf hin, daß bei der Angina initiale Fröste unbedenklich und speziell während der ersten zwei Tage nicht im Sinne einer Sepsisgefahr zu deuten seien. Erst wenn nach scheinbarer Besserung von neuem ein Temperaturanstieg im Verein mit Schüttelfrost auftrete, sei dies als Zeichen einer beginnenden Allgemeininfektion aufzufassen. *Voß* schreibt demgegenüber, daß man nach seinen Erfahrungen schon den ersten Schüttelfrost als bedrohlich bewerten soll. Tatsache ist, daß das Auftreten eines Schüttelfrostes, gleichgültig, ob er initial oder im späteren Verlaufe zur Beobachtung gelangt, wohl immer als Bakteriaemie angesehen werden muß. Bemerkenswert ist ferner, daß bei Peritonsillarabszeß selbst großer Ausdehnung regelrechte Schüttelfröste zu den Seltenheiten gehören. Schließlich darf auch nicht unberücksichtigt bleiben, daß die Angaben des Patienten oder seiner Angehörigen bezüglich der Schüttelfröste nicht immer zuverlässig sind. Man wird sich deshalb ganz genau nach dem Charakter und Grad dieses Symptoms erkundigen müssen.

Bei unseren 30 Kranken fehlten die Schüttelfröste nur fünfmal (16, 25, 26, 28, 30); bei fünf Sechsteln aller Fälle waren sie vorhanden (83%).

Nach Berücksichtigung von Anamnese, Temperaturkurve und Schüttelfrost ist die Vornahme der *Blutuntersuchung* zur weiteren Klärung der Diagnose von Bedeutung. Diese hat sich vor allem auf das weiße Blutbild zu erstrecken. Sie ist auch wichtig zur differentialdiagnostischen Abgrenzung gegen allgemeine Bluterkrankungen, welche örtliche Erscheinungen an den Tonsillen zeigen. Das Blutbild vermag ferner, im Falle einer Sepsis, vielfach über deren Intensität und über die Abwehrkräfte des Organismus Aufschluß zu geben. In diesem Sinne kommt ihm prognostische Bedeutung zu. Der Forderung, in jedem Falle von Angina, die einer schweren Komplikation verdächtig ist, eine genaue Blutuntersuchung durchzuführen, sollte deshalb unbedingt nachgelebt werden. *Murach* hat in 225 Fällen von akut entzündlicher Tonsillenerkrankung das weiße Blutbild untersucht. Er fand dabei Leukozytenwerte von 3500—30 000; bei Werten über 18 000 waren meist Komplikationen im Spiel, in 60% aller Fälle bestand eine Linksverschiebung.

Leukozytose und *Linksverschiebung,* evtl. kombiniert mit einer *Herabsetzung oder dem Fehlen der Eosinophilen,* sind auch

bei der septischen Angina die Hauptmerkmale des weißen Blutbildes. Eine hochgradige Linksverschiebung wird allgemein als prognostisch ungünstig angesehen. Bei ausgesprochener Linksverschiebung werden meistens gleichzeitig auch toxische Granulierungen der Kerne beobachtet. Was die Herabsetzung der Eosinophilen anbetrifft, so ist diese bei der Sepsis ein fast regelmäßiges Vorkommnis. Ihr vollständiges Fehlen wird von den meisten Autoren als schlechtes Zeichen betrachtet. Im Widerspruch dazu mißt *Sjöberg* der Aneosinophilie keine schlechte prognostische Bedeutung bei.

Im Gegensatz zu der fast regelmäßigen Angabe verminderter Eosinophilenwerte steht eine Mitteilung von *Cemach,* welcher bei zwei Fällen tonsillogener Sepsis beobachtet haben will, daß dem Leukozytensturz eine Eosinophilie von 10, bzw. 25% vorausging. Von anderer Seite ist dazu die Vermutung ausgesprochen worden, es habe sich bei diesen Kranken wohl um eine Lymphogranulomatose gehandelt. Mit Recht gefürchtet ist der sog. *Leukozytensturz,* welcher hie und da auf eine anfängliche Steigerung der Zahl der weißen Blutkörperchen folgen kann. Er wird als das Resultat eines Zusammenbruches der Abwehrkräfte aufgefaßt. In seltenen Fällen besteht die Leukopenie schon von Anfang an *(Blohmke, Lenhartz* u. a.). Die Leukopenie im Frühstadium wird von *Houdecek* als prognostisch ungünstig angesehen; sie geht aber manchmal im weiteren Verlaufe doch noch in Leukozytose über.

Das rote Blutbild kann, besonders in Fällen von längerer Sepsisdauer, ebenfalls beeinträchtigt werden, und zwar im Sinne einer *Anaemie (Bingold).* Nach *Albrecht* führen außerdem die Toxine der zerfallenden Bakterien zu einer Herabsetzung der Blutplättchen, zur *Thrombopenie.*

Unter unseren 30 Fällen wurde die Blutuntersuchung bei 25 vorgenommen. Die Leukozytenzahl erreichte Werte von 8000 bis 27 000. Zweimal war die Zahl unter 10 000 (22 und 23), viermal lag sie über 20 000 (9, 12, 13, 28), und in der großen Mehrzahl aller Patienten bewegte sie sich zwischen 10 000 und 20 000. Zur Linksverschiebung kam es, außer bei den Fällen 10 und 20, immer. Die stabkernigen Leukozyten erreichten bei Fall 19 den höchsten Wert mit 43%, die segmentkernigen bei Fall 16 mit 93%. Die Eosinophilen fehlten bei vier Fünfteln ganz, in den übrigen Fällen waren sie sehr stark vermindert, indem sie überall

bis auf 0,3% herabgesunken waren. Ihr Ansteigen bedeutete in der Regel eine Besserung.

Ueber die *Bakteriologie* der tonsillogenen Sepsis bringt die Literatur Angaben, unter denen kaum einer der wichtigeren Eitererreger zu vermissen ist. Während von deutscher Seite der Streptococcus putrificus *Schottmüller* als hauptsächlicher Erreger angesehen wird *(Claus, Fraenkel, Kißling, Uffenorde* u. a.), steht im französischen Schrifttum der Bacillus funduliformis an erster Stelle *(Lemierre, Moreau, Reilly, Meyer* und *Pham-Hun-Chi, Bariéty* und *Brocard* u. a.). *Lemierre* denkt an die Möglichkeit, daß dieser identisch sei mit dem Bacillus symbiophiles *Schottmüller.* Außer den französischen Autoren fanden *Gram*-negative Stäbchen: *Fraenkel, Grumbach, Haymann, Hirsch, Kißling, Reye, Verdan, Voß, Wirth und Zöllner.* Weitere Arbeiten weisen hin auf das Vorkommen von Influenzabazillen *(Frank* und *Rößle),* Gasbakterien *(v. Eicken, Uffenorde),* Staphylococcen *(Bilniskis, Claus, Uffenorde),* Streptococcus mucosus *(Uffenorde),* Streptococcus viridans *(Houdecek, Linck, Rößle)* und Pneumococcen *(Claus, Uffenorde).* Vielfach sind bakterielle Mischformen festgestellt worden.

Aus der Erregerart werden häufig Schlüsse auf den Krankheitsverlauf, auf Metastasierung und Prognose gezogen. So hat z. B. *Lemierre* der durch Funduliformisbazillen verursachten, tonsillogenen Sepsis ein spezielles und typisches Krankheitsbild zugeschrieben und solchen Fällen eine sehr schlechte Prognose gegeben. Letzterer Auffassung schließt sich neuerdings auch die Zürcher otolaryngologische Klinik an *(Houdecek). Verdan* spricht diesem Erreger die Eigenart einer ausgesprochenen Tendenz zur Nekrosebildung mit geringer entzündlicher Reaktion zu. Wieder andere Autoren halten die Streptococcensepsis für besonders bösartig und die Staphylococceninfektion für prognostisch günstiger. *Hirsch, Kißling* u. a. berichten, daß *die Anaerobier* eine besondere Neigung zur Thrombosenbildung besitzen. In bezug auf die Metastasierung sollen die anaeroben Keime mit Vorliebe die Lungen befallen (nach *Krüger* in seltenen Fällen auch Knochen). Auf diese Prädilektion hat auch *Bajkay* hingewiesen, welcher darin die große Gefährlichkeit der Anaerobiersepsis erblickt, dies um so mehr, als die anfänglich kaum zu erkennenden Lungenherde die Frühdiagnose sehr erschweren. Den haemolytischen Streptococcen wird von *Hirsch* und *Krüger* eine Bevorzugung für

Metastasenbildung in den serösen Häuten und der Muskulatur zugesprochen. Im ganzen sind aber alle diese Fragen einer *elektiven Lokalisationsfähigkeit* der Mandelkeime *(Rosenow)* noch nicht genügend abgeklärt.

Daß auch bei sicheren Fällen von tonsillogener Sepsis die Blutkultur durchaus nicht immer positiv ausfällt, ist schon lange bekannt. Zum Teil beruht dies wohl auf Mängeln in den Kulturverfahren. Besonders beim Bacillus funduliformis sind Züchtung und Nachweis verhältnismäßig schwierig. Vielleicht könnte der Versuch, die serologischen Reaktionen hier auszunützen, einen Fortschritt bringen. Nach *Bie* (48 eigene Fälle) betragen die positiven Bakterienbefunde im Blut 40%, nach anderen Autoren ca. 50%. Diese Zahlen stehen in einem großen Widerspruch zu den Resultaten des Japaners *Inami Hikaru,* welcher sogar beim gewöhnlichen peritonsillären Abszeß ohne jeglichen Verdacht auf Sepsis in 65% Eitererreger im Blut nachgewiesen haben will. Es erscheint uns höchst wahrscheinlich, daß diese Zahl von 65% den Nachuntersuchungen anderer Kliniken nicht wird standhalten können.

Außer im Blute können bakteriologische Befunde auch aus dem Eiter primärer oder metastatischer Abszesse sowie evtl. aus entzündeten Drüsen oder thrombosierten Venen gewonnen werden.

Betreffend die Fälle unserer Klinik sei zum vorneherein bemerkt, daß wir auf die bakteriellen Resultate keinen besonders großen Wert gelegt haben, dies aus der an Hand der Literatur gewonnenen Erwägung, daß das therapeutische Handeln nicht durch die bakteriologischen Untersuchungsresultate verzögert oder wesentlich beeinflußt werden darf. Blutkulturen wurden bei 13 Patienten angelegt. Zehnmal blieben die Blutplatten steril, dreimal ließen sich Staphylococcen züchten (Fälle 14, 19, 26). Die bakteriologische Untersuchung von Abszeßeiter wurde in fünf Fällen vorgenommen: zwei davon ergaben haemolytische Streptococcen, dreimal ließ sich eine Mischflora feststellen (Staphylococcen, anaerobe Streptococcen, einmal auch Streptococcus viridans und zweimal fusiforme Stäbchen).

Die weitere Untersuchung wird ihr Augenmerk auf den *lokalen Befund* im Rachen und am Halsäußern richten müssen. An den *Gaumenmandeln* können bei der tonsillogenen Sepsis alle Grade der Entzündung vom negativen Befund bis zur schwersten ulcerierenden Tonsillitis vorkommen. Immer ist zu bedenken, daß

auch die scheinbar leichteste Tonsillitis einmal zur Sepsis führen kann und somit keiner Angina zum vornherein anzusehen ist, ob sie zur Komplikation führt oder nicht. *Hajek* betrachtet jede Angina mit hohem Fieber, falls letzteres bis zum dritten Tag nicht abklingt, als sepsisverdächtig. Fast ausschließlich geht die Entwicklung der Allgemeininfektion von einem einseitigen Prozesse aus, nach *Haymann* in 90% der Fälle. Beinahe immer ist der Krankheitsprozeß im Rachen nicht nur auf die Tonsillen lokalisiert, sondern auch auf deren nähere oder weitere Umgebung ausgedehnt. Diesbezüglich ist in erster Linie der peritonsilläre Abszeß zu erwähnen.

Der **peritonsilläre Abszeß,** auch wenn er nicht mit einer Komplikation verbunden ist, läßt sich durchaus nicht immer leicht diagnostizieren; denn bei weitem nicht in allen Fällen zeigt die Inspektion das typische Bild der Peritonsillitis mit *peritonsillärer Schwellung, Rötung und Vordrängung der Mandel.* Ein kleiner peritonsillärer Eiterherd kann manchmal in der Tiefe verborgen sein auch bei Patienten, bei denen der Befund im Rachen einer lacunären Angina oder einer einfachen Tonsillitis ohne Schwellung und ohne Vortreibung entspricht, ja sogar bei völlig negativem Tonsillenbefund. Den Beweis für diese Tatsache leistet uns die Erfahrung, daß durch die Tonsillektomie sogar bei Fällen von chronischer Tonsillitis gar nicht selten kleinere oder größere Abszesse aufgedeckt werden, die zwischen Mandel und Nischenwand versteckt liegen. Solche unerwartete peritonsilläre Eiterherde werden gelegentlich unter scheinbar normalen Mandeln auch bei der Sektion angetroffen. Wenn ein Peritonsillarabszeß in Frage steht, so ist an klinischen Symptomen speziell zu achten auf *einseitige Schmerzhaftigkeit, verwaschene Sprache, Kieferklemme, Druckempfindlichkeit und Drüsenschwellung im Kieferwinkel,* welch letztere manchmal unbedeutend sein kann oder sogar fehlt. *Reye* und *Claus* empfehlen zur genauen Untersuchung auf peritonsillären Abszeß die bimanuelle Palpation von außen und vom Mund her. Andere Autoren wollen durch Punktion mit dicker Nadel den peritonsillären Eiterherd aufsuchen. Diese letztere Methode ist aber höchst unsicher und zudem nicht völlig ungefährlich, weil dadurch das peritonsilläre Gewebe infiziert werden kann (Gefahr der Phlegmone). *Hajek* gibt an, daß beim Peritonsillarabszeß im Gegensatz zur Eiterung im Spatium parapharyngeum die Gaumenbögen und der weiche Gaumen in-

filtriert sind. *Schubel* schreibt, daß das Syndrom heftige Ohrschmerzen und hohe Temperatur bei normalem Trommelfellbefund immer den Verdacht einer paratonsillären Eiterung erwecken müsse. Leukozytose sowie Erythrozyten und Eiweiß im Urin sind ferner bei schwerer Peritonsillitis fast regelmäßig nachzuweisen. Nach *Portela* u. a. ist die nicht abscedierende Form der Peritonsillitis (er nennt sie Scheinperitonsillitis) die gefährlichere und eher einmal zur Sepsis führende als der eigentliche Peritonsillarabszeß. Bezüglich der schon oben erwähnten kleinen und unter Druck stehenden Abszesse ist zu bemerken, daß diese trotz ihrer Kleinheit früher oder später zu Komplikationen führen können und deswegen ebenso gefährlich oder sogar gefährlicher sind als große Abszesse. Dies gilt besonders auch deshalb, weil sie unter Umständen sogar der Tonsillektomie entgehen können. Was die Entwicklung einer Sepsis von einer Peritonsillitis aus betrifft, so nimmt *Kecht* an, daß diese Form prognostisch günstiger sei als die Sepsis bei Angina ohne Peritonsillitis, da letzteres Ereignis nach seinen Erfahrungen in der Regel auf einer ausgesprochenen konstitutionellen Schwäche beruhe. Ich möchte der Auffassung Ausdruck geben, daß bei typischer Peritonsillitis die Entstehung einer Allgemeininfektion im großen ganzen doch sehr selten ist.

Um auf die *Rachenbefunde* unserer Fälle hinzuweisen, mögen folgende Angaben dienen: zwei Patienten wurden mit Diphtherieverdacht eingewiesen; die Abstriche waren aber beide Male negativ. Im ersten Fall herrschte mehr das Bild einer einfachen Tonsillitis und im zweiten Fall dasjenige einer Peritonsillitis vor (Fälle 22 und 5). Bei fünf Kranken bestand eine Angina lacunaris (4, 12, 17, 19, 21), dreimal mit einseitiger Peritonsillitis. Viermal war der Befund an den Tonsillen bereits wieder negativ (2, 16, 23, 29). In der Mehrzahl, d. h. bei elf Patienten (= 37%), war das Bild des typischen peritonsillären Abszesses vorhanden (sechsmal rechts und fünfmal links). In acht Fällen zeigte sich bei der Aufnahme eine einfache, akute Tonsillitis ohne Belag. Ulceröse Mandelentzündungen wurden bei unseren 30 Kranken nie beobachtet.

Interessant ist es, den klinischen Untersuchungsbefund mit demjenigen der Operation zu vergleichen. Viermal deckte die Tonsillektomie unerwartet einen Abszeß auf (1, 4, 24, 28), bei Fall 26 kam der versteckte Peritonsillarabszeß erst durch die

Autopsie zum Vorschein, bei acht Fällen waren die Tonsillennischen normal (27%). Als Gegenüberstellung seien die Untersuchungsresultate von *Haymann* angegeben, welcher autoptisch eine Peritonsillitis in 35% und normale Tonsillennischen in 30% seiner Fälle gefunden hat.

Oft noch schwieriger als den Abszeß ist es, **die Phlegmone des Spatium parapharyngeum** zu erkennen. *Druckschmerzhaftigkeit im Kieferwinkel und Drüsenschwellung* gehören zu den regelmäßigsten klinischen Zeichen *(Claus, Hirsch, Hybášek, Martens, Uffenorde, Voß* u. a.). Beide Symptome können aber nach der großen Erfahrung von *Claus* auch fehlen. Der Druckschmerz im Kieferwinkel wird nur dann zu verwerten sein, wenn an den Tonsillen keine akuten Erscheinungen bestehen. Die Drüsenschwellung ist auf eine Entzündung, manchmal sogar Vereiterung der Lymphoglandulae jugul. prof. zurückzuführen. Ihr Fehlen kann entweder auf eine relativ leichte oder umgekehrt auf eine besonders schwere Infektion hindeuten. *Voß* bemerkt, daß neben der Drüsenschwellung auf eine Vortreibung der gleichseitigen Tonsille zu achten sei. In ähnlichem Sinne äußert sich *Letnik,* welcher auf eine Vortreibung der hinteren oder seitlichen Rachenwand aufmerksam macht. An weiteren Symptomen der Phlegmone im Spatium parapharyngeum sind *Kiefersperre, Schluckschmerzen* und evtl. Trigeminusneuralgien und Bewegungsstörungen des Kopfes zu erwähnen.

In unseren Fällen war die Phlegmone des Spatium parapharyngeum klinisch mit Sicherheit siebenmal festzustellen (3, 8, 9, 13, 15, 26, 29). Einen Abszeß im Spatium parapharyngeum haben wir nur bei Fall 9 angetroffen. Drüsenschwellung und eine mehr oder weniger starke Druckschmerzhaftigkeit im Kieferwinkel bestand bei allen diesen Patienten. Die Kiefersperre war nur bei den Fällen 26 und 29 deutlich, Schluckschmerzen dagegen wurden immer angegeben.

Zur weiteren Ausbreitung stehen der Phlegmone im Spatium parapharyngeum, wie bereits unter dem Abschnitt Pathogenese eingehend besprochen wurde, drei Wege zur Verfügung. Das häufigste und deshalb auch bedeutsamste Ereignis dabei ist **die Thrombophlebitis der Vena jugularis interna.** Die wichtigsten diagnostischen Merkmale einer solchen sind, außer Fieber und Schüttelfrost, *Druckempfindlichkeit längs der großen Halsgefäße,* im Verein mit einem *tastbaren Strang.* Die Strangbildung kann

aber auch ohne Thrombose durch ein Gefäßscheidenoedem oder durch Drüsenschwellungen längs dem Kopfnicker zustande kommen. *Kißling* fand Druckempfindlichkeit und strangförmige Verdickung unter seinen 32 Fällen von Sepsis nach Angina nur bei einem Viertel deutlich nachweisbar. Auch *Claus* gibt an, daß diese zwei Symptome bei der Jugularisthrombose häufig fehlen. Nach *Hofmeister, Berger* und *Stone* u. a. soll sogar die Temperaturerhöhung ausnahmsweise ausbleiben können; *Kurzhals* sah ebenfalls Jugularisthrombosen ohne Temperatursteigerung und ohne Schüttelfrost. Sichere Gefäßbefunde lassen sich fast nur durch die Operation oder Autopsie feststellen. So berichten verschiedene Autoren von Fällen, bei welchen die operative Kontrolle einwandfrei Thrombosen aufgedeckt habe, ohne daß bei der Untersuchung am Halsäußern irgendwelche Symptome auf solche hingedeutet hätten. In der Regel ist bei einer Thrombophlebitis der Vena jugularis interna das Blutbild septisch verändert und häufig der Bakteriennachweis im Blute positiv. Wir wissen aber von *Waldapfel* u. a., daß die Thromben unter Umständen steril sein können. Dementsprechend weisen *Berger* und *Stone* darauf hin, daß auch bei sicherer Jugularisthrombose sowohl normales Blutbild wie negative Blutkulturen vorkommen können. Ein seltenes Symptom der Jugularisthrombose ist das Oedem der befallenen Gesichtshälfte. Dasselbe ist als Folge einer venösen Stauung aufzufassen und kann auch auftreten bei einer Thrombose weiter oben, in den Venae faciales. *Ulrich* hat darauf aufmerksam gemacht, daß bei der Jugularisthrombose häufig eine gleichseitige *Hypoglossuslähmung* zur Entwicklung gelangt. Die Ursache derselben soll in phlebitischen, bzw. periphlebitischen Veränderungen liegen, die auf den Nervus hypoglossus übergreifen. *Kißling* sah in einem Falle von parapharyngealer Phlegmone eine Hypoglossuslähmung zusammen mit Recurrenslähmung. *Nager* hebt den Wert der Hypoglossuslähmung hervor als Hinweis, welche Seite bei beidseitiger Tonsillenerkrankung operativ angegangen werden soll. Ein weiteres, ebenfalls seltenes klinisches Zeichen der Thrombophlebitis der Vena jugularis interna ist das kollaterale *Oedem des Larynx,* welches übrigens gelegentlich sowohl beim unkomplizierten peritonsillären Abszeß als auch bei der Phlegmone des Spatium parapharyngeum ohne Thrombophlebitis der Vena jugularis interna auftreten kann. *Leicher* und *Petzal* glauben, im Larynxoedem eines der ersten

und deshalb auch wichtigen Symptome mancher Fälle tonsillogener Sepsis sehen zu dürfen. Nach unserer Auffassung ist dies nicht richtig, denn wir haben auch bei der gewöhnlichen chronischen Tonsillitis oder Peritonsillitis schon mehrmals Oedeme einer oder beider aryepiglottischen Falten gesehen, welche zum Teil spontan, zum Teil auf die Tonsillektomie hin ohne weiteres zurückgingen. Ganz selten soll das Oedem so hochgradige und bedrohliche Form annehmen können, daß eine Tracheotomie notwendig wird *(Larsen, Leicher, Ninger, Petzal, Uffenorde, Sonnenschein, Voß* u. a.).

Das Uebergreifen der entzündlichen Prozesse auf die Gefäße im Spatium parapharyngeum kann in seltenen Fällen zu schwerer Arrosionsblutung führen. Solche Vorkommnisse wurden von *Claus, v. Hofmann, Riecke, Šercer, Uffenorde* u. a. beschrieben. *Uffenorde* fand schon im Jahre 1924 im Schrifttum 10 Fälle von Arrosion der Vena jugularis interna. *Hofmann* führt ebenfalls 3 solche Fälle an, wobei die Arrosion von entzündeten Lymphdrüsen aus zustande kam. *Šercer* beobachtete einen Fall von Arrosion der Arteria carotis und stellt 66 weitere Fälle von Blutungen aus den Halsarterien aus der Literatur zusammen. Ein seltenes Vorkommnis erwähnt *Ruttin,* nämlich eine Thrombose der Arteria carotis interna, welche sich von einer parapharyngealen Phlegmone aus entwickelte.

Die Gefäßbefunde unserer 30 Fälle (24mal beim operativen Eingriff festgestellt) sind folgende: 15mal war eine Thrombophlebitis der Vena jugularis interna nachweisbar (11mal zusammen mit Thrombophlebitis der Vena facialis communis und 2mal auch der Vena thyreoidea superior). Einmal zeigte sich die Vena jugularis interna kollabiert, aber ohne fühlbaren Thrombus. Ein anderes Mal war die Venenwand mißfarbig und phlebitisch verdickt, doch ebenfalls ohne nachweisbare Thrombose. Bei einem Falle lag eine isolierte Thrombophlebitis der Vena thyreoidea superior vor. (Fall 17.) Bei 7 Patienten waren die Venen normal. Von den 6 von außen nicht operierten zeigten bei der klinischen Untersuchung 4 Kranke deutlich druckdolente Halsgefäße auf der befallenen Seite und hatten mit größter Wahrscheinlichkeit auch thrombophlebitische Veränderungen; dreimal wurde dieser Verdacht bei der Autopsie bestätigt (Fälle 13, 22, 29).

Die äußere Palpation des Halses zeigte in allen unseren Fällen mehr oder weniger starke Druckempfindlichkeit im Kiefer-

winkel. Eine strangförmige Verdickung längs der großen Halsgefäße war dagegen nur bei 6 Patienten deutlich zu fühlen.

Abgesehen von dem *Uebergreifen* auf die Gefäße, vermag die Phlegmone des Spatium parapharyngeum sich auch in anderer Weise auszubreiten, und zwar: *1. in die Parotisloge, 2. in den Retropharyngealraum, 3. ins Mediastinum und 4. ins Endokranium.* Bei der Ausbreitung in den retropharyngealen Raum kann sich der Prozeß von diesem aus längs der Fascia praevertebralis in das hintere Mediastinum senken und dort zur Mediastinitis führen. Meistens geht der Ausbreitungsweg ins Mediastinum entlang der großen Halsgefäße. Bei diesen Fällen mit Mediastinitis ist der Ausgang fast immer tödlich. Einen seltenen und glücklichen Fall, bei dem es von einem Mediastinalabszeß aus zum Spontandurchbruch in die Speiseröhre und nachfolgender Heilung kam, beschreiben *Vitols* und *Kelterborns.* Ungewöhnlich ist der Weg der Ausbreitung in das Mediastinum, den *Wiethe* bei einem seiner Patienten beobachtete: Ein peritonsillärer Abszeß durchbrach die Membrana hyothyreoidea und schritt vor der Schilddrüse in das vordere Mediastinum weiter.

Bei unsern Patienten wurde eine Mediastinitis 3mal festgestellt (Fälle 5, 9, 15). Bei Fall 9 hatte die mediastinale Entzündung bereits auf die Vena cava superior übergegriffen und hier zu einer Thrombose geführt. Bei einem anderen Kranken (Fall 30) deckte die Obduktion eine Thrombophlebitis der hinteren Mediastinalvenen auf, ohne daß es dabei zu einer eigentlichen Mediastinitis gekommen war.

Ueber das *Weiterschreiten der Infektion zum Endokranium* existieren im Schrifttum zahlreiche Veröffentlichungen. Vor allem sind es *Wessely, Krüger* und *Kecht,* welche sich eingehend mit dieser schweren Komplikation befaßt haben. Die Wege der Infektionspropagation sind sehr mannigfaltig. In erster Linie ist die *interstitielle Ausbreitungsform* zu erwähnen, welche im Spatium parapharyngeum bis zur Schädelbasis und von dort durch die perineuralen Scheiden der verschiedenen Foramina in das Schädelinnere hineinführt. Dabei erleichtert der Nervus trigeminus der Infektion den Weg. Häufiger und deshalb wichtiger ist jedoch die Ausbreitung auf dem *Venenwege. Joël* konnte mit einer verdünnten Berlinerblaulösung von der Vena jugularis interna aus den Plexus pterygoideus injizieren und dadurch Kommunikationen einerseits mit dem Tonsillarbett und andererseits mit

dem Plexus cavernosus nachweisen. Die Thrombophlebitis des *Plexus pterygoideus* bildet nach den bisherigen Kenntnissen eine der häufigsten Ausbreitungsformen zu den endokraniellen Sinus *(Claus, Grabscheid, Vogel, Lénart* u. a.). Vom Plexus pterygoideus aus schreitet die Infektion durch die Vena ophthalmica inferior zum Sinus cavernosus weiter *(Claus, Kahler, Rößle),* oder sie kann über die Vena temporalis profunda zu einem Abszeß der Schläfengegend führen *(Vogel, Waßmund).* Schließlich ist es möglich, daß die Eiterung über den Plexus des Foramen ovale in das Schädelinnere gelangt *(Haymann, Vogel). Wells P. Eagleton* und *Großmann* haben eine retrograde Ausbreitung durch das Venengeflecht, das die Carotis umspinnt (Plexus venosus caroticus internus), zum Sinus cavernosus beobachtet.

An klinischen Symptomen dieser aufsteigenden Eiterungen unterscheiden wir mit *Kecht:*

1. *Extrakranielle Symptome:* Kiefersperre *(Wessely),* Trigeminusneuralgien *(Wessely),* Parotitis *(Kecht),* Schläfenschwellung *(Vogel, Waßmund),* Gesichtsoedem *(Ratner, Sjöberg),* Ohrsymptome in Form von Stechen und Sausen, Durchbruch in den Gehörgang *(Claus, Schubel)* und Augensymptome.

2. *Intrakranielle Symptome:* meningitische Erscheinungen, wie Kopfschmerzen, Erbrechen, Bradykardie, Bewußtseinsstörungen, Nackenstarre, positives *Kernig*sches Symptom, Reflexstörungen, Liquorveränderung, ferner Trigeminusneuralgie, eventuell kombiniert mit Herpes zoster, und Augensymptome.

Zu diesen Symptomen sind einige Bemerkungen beizufügen. Die Trigeminusneuralgie, auf welche hauptsächlich *Wessely* hingewiesen hat, wird vielfach als Zahnschmerz empfunden. In anderen Fällen sind die Schmerzausstrahlungen nach dem Ohr gerichtet und täuschen zusammen mit anderen Ohrsymptomen dem Unerfahrenen unter Umständen eine otogene Erkrankung vor. Ein seltenes Ohrsymptom hat *Beck* bei einem Patienten mit Sepsis nach Angina beobachtet, nämlich eine isolierte, einseitige Vestibularisausschaltung. Bei einem anderen, von *Schubel* mitgeteilten Fall kam es durch Weitergreifen einer paratonsillären Eiterung über die Parotisloge zum Durchbruch in den Gehörgang und ferner zur Thrombophlebitis des Sinus cavernosus mit Meningitis und letalem Ausgang. Zum Auftreten einer Schläfenschwellung äußert sich *Vogel* dahin, daß eine solche mit Sicherheit für Beteiligung des Plexus pterygoideus spreche und pro-

gnostisch sehr ungünstig zu bewerten sei. Das Anschwellen einer Gesichtshälfte infolge Stauungsoedem wurde von *Ratner, Sjöberg* u. a. bei tonsillogener Cavernosusthrombose beobachtet. Die *Thrombose des Sinus cavernosus* ist bei der retrograden Infektionsausbreitung durch eines der zahlreichen zum Endokranium führenden Blutgefäße ein verhältnismäßig häufiges Ereignis; sie wird in der Literatur über tonsillogene Sepsis vielfach erwähnt *(Ameriso, Claus, Fraenkel, Helms, Kahler, Lewin, Niewenhuyse, Ratner, Rößle, Schubel, Sjöberg, Uffenorde, Veits, Voß, Zange* u. a.). Seltener sind jene Fälle, wo die Thrombophlebitis der Vena jugularis interna retrograd *kontinuierlich* übergeht auf den Bulbus venae jugularis (Fall 5) und von hier in die Sinus des Endokraniums *(Fraenkel, Hybášek, Šercer, Stone* und *Berger, Uffenorde, Zange* u. a.). *Claus* und *Uffenorde* schätzen die Häufigkeit der kontinuierlich-retrograden Fortpflanzung nach dem Hirnsinus auf ca. 10% der tonsillogenen Sepsisfälle. Demgegenüber glaubt *Hybášek,* daß diese Komplikation viel häufiger sei, als bisher allgemein angenommen werde (nach seiner Erfahrung in ca. 50%). Die Fälle, bei denen es zur Thrombose in einem der verschiedenen Sinus kommt, führen im weiteren Verlauf fast ausnahmslos zur Meningitis (alle unsere vier Fälle: 1, 6, 13, 30).

Die Hirnhautentzündung kann aber auch ohne kontinuierliche vaskuläre Infektionsausbreitung auf metastatischem Wege zustande kommen (5 und 7). Mit der metastatischen Meningitis entwickeln sich u. U. gleichzeitig embolische Herde mit Abszessen im Gehirn *(Grabscheid* u. a.).

Bezüglich der Häufigkeit der verschiedenen intrakraniellen Komplikationen sind die Angaben der Literatur auseinanderweichend. Während z. B. *Haymann* solche in 10% seiner Fälle sah, wurden von anderer Seite dieselben mit 20% *(Hirsch, Sjöberg, Zange)* und von *Hybášek,* wie bereits erwähnt, sogar mit 50% angeführt. Wir selbst haben bei unseren 30 Fällen intrakranielle Komplikationen sechsmal beobachtet, was ebenfalls genau der Zahl von 20% entspricht.

Zur Ausbreitung der Infektion vom Spatium parapharyngeum aus ist zum Schluß zu erwähnen, daß in ganz vereinzelten Fällen der Infektionsweg auch über die Vena vertebralis *(Unterberger, Versé, Zange)* oder über die Vena jugularis externa *(Claus, Houdecek)* seinen Verlauf nehmen kann. *Unterberger* beschreibt die Thrombophlebitis der Vena vertebralis als besonderes Krank-

heitsbild: Zwangshaltung und Bewegungseinschränkung des Kopfes, starke Berührungsempfindlichkeit der Halshaut und Tiefendruckempfindlichkeit der ganzen Halswirbelsäule. *Zange* teilt eine Infektionsausbreitung über den Plexus vertebralis und Plexus pharyngeus mit, während bei *Versé* die weitere Infektion außer durch die Vena vertebralis auch durch die Vena cervicalis profunda zustande gekommen sein soll. Nach einer Beobachtung von *Simon* entwickelte sich bei einem Patienten mit einseitigem Peritonsillarabszeß auf dem Wege über den Plexus pharyngeus eine Jugularisthrombose der anderen Seite. Derselbe Verfasser beschreibt ferner zwei Fälle, wo er annahm, daß die Infektionsausbreitung über die Vena thyreoidea ima erfolgt sei.

Die Thrombophlebitis der Venae thyreoideae (Fall 8, 17, 29) kann gelegentlich zur Phlegmone und zum Abszeß der Schilddrüse führen, wie dies bei Fall 29 zutrifft.

Metastasen.

Schon bei der Besprechung der Bakteriologie wurde darauf hingewiesen, daß gewisse Keime bei der Metastasierung eine Vorliebe für bestimmte Organe aufweisen. Dies trifft nach dem Schrifttum vor allem für die anaeroben Streptococcen zu, welche fast ausschließlich zu Herden in den *Lungen und Pleuren* führen. Die Metastasen der Lungen und des Brustfells sind deshalb weitaus die häufigste Komplikation der tonsillogenen Sepsis (nach *Haymann* in 30% der Fälle). Es muß aus diesem Grunde schon bei der Aufnahme des Patienten, aber auch in laufender Kontrolle eine genaue Untersuchung der Brustorgane, wenn möglich unter Zuhilfenahme des Röntgenbildes, vorgenommen werden. Stechende Schmerzen auf der Brust oder im Rücken und Hüsteln können die ersten Anzeichen einer Lungenaffektion darstellen. Meistens handelt es sich dabei um embolische Infarkte mit Abszeßbildung, viel seltener um bronchopneumonische Herde. Erfolgt ein Durchbruch in die Pleura, so kommt es zum Empyem. In manchen Fällen übernimmt der metastatische Lungenherd die Rolle eines sekundären Sepsisherdes und entscheidet dann unter Umständen über den weiteren Verlauf der Krankheit. Daß durch die Lungenmetastasen die Prognose quoad vitam eine wesentliche Verschlimmerung erfährt, ist sicher. Auf der anderen Seite ist aber bekannt, daß auch Kranke mit Lungenabszeß und Pleuraempyem durch die rechtzeitige Zusammenarbeit des Ohren-

Nasen-Hals-Arztes mit dem Chirurgen hin und wieder zur Heilung gebracht werden können.

An zweiter Stelle bezüglich der Lokalisation der Metastasen stehen die Herde in den *Weichteilen (Claus, Haardt, Kißling, Uffenorde* u. a.). Nach *Haymann* beträgt ihre Zahl ungefähr 10%. Die Lokalisation der Weichteilmetastasen betrifft die Haut, die Muskulatur (besonders Waden- und Glutealmuskeln) und die Gelenke. Noch seltener als in den Weichteilen sind *Metastasen in den Knochen (Claus, Endlich, Kahler, Krüger, Uffenorde, Waldapfel* u. a.). So wurden von *Claus* unter 118 Fällen nur fünfmal Knochenherde (zweimal im Oberschenkel, zweimal in der Wirbelsäule und einmal im Beckenknochen) beobachtet. *Endlich* sah eine Metastase in einem Wirbelkörper, *Kahler* beschreibt eine Osteomyelitis des Occiputs und *Houdecek* des Corpus sterni. Daß durch Bakterienaussaat vom primären oder sekundären Sepsisherde aus metastatische Erkrankungsherde in allen inneren Organen (Leber, Milz, Niere, Herz) auch bei der Sepsis nach Angina vorkommen können, ist klar. So sind vielfach in vorgerückten Fällen Abszesse in der Leber, Milz oder den Nieren und in einem Falle auch solche der Prostata und der Hoden nachgewiesen worden *(Claus).* Die Abszesse der Schilddrüse oder der Parotis können ebenfalls als echte, embolisch entstandene Metastasen, auf nicht kontinuierlichem Wege, zur Entwicklung gelangen. Der Metastasen des Endokraniums wurde bereits oben, bei den endokraniellen Komplikationen, Erwähnung getan. Zusammenfassend läßt sich feststellen, daß die Metastasierung bei der tonsillogenen Sepsis eine ausschlaggebende Rolle spielt. Ihre Häufigkeit wird von *Haymann* an Hand seines großen autoptischen Untersuchungsmaterials mit total 63% angegeben.

Die Metastasen unserer Fälle betrafen, in Uebereinstimmung mit dem Schrifttum, in großer Mehrzahl die Lungen; denn diese wurden unter 30 Fällen bei 19 Patienten (63%) als miterkrankt befunden, einmal (Fall 25) allerdings nur in leichter Form. Dreimal gelang es, trotz bestehender Lungenherde eine Heilung zu erreichen (Fälle 10, 11, 25), bei Fall 11 mit Hilfe einer Rippenresektion. An Weichteilherden haben wir aufgezeichnet: eine Phlegmone am Unterschenkel (Fall 20), eine Phlegmone des Rückens (26), ein Psoasabszeß (14), ein Abszeß über dem Schultergelenk (6) und ein Abszeß der Ellenbeuge (17). Bei einem Patienten kam es zur Thrombose der linken Vena femoralis (5),

und bei einem anderen trat, vermutlich von einem Lungenherd aus auf haematogenem Wege, eine Peritonitis auf (22). An endokraniellen Komplikationen wurden unter unseren 30 Fällen sechsmal Meningitis, viermal (1, 3, 6, 13) mit Thrombose des Sinus cavernosus (einmal zusammen mit Orbitalphlegmone) beobachtet.

Allgemeinzustand.

Wie bei jeder septischen Erkrankung, so ist auch bei der Sepsis nach Angina der Allgemeinzustand schon frühzeitig mehr oder weniger stark beeinträchtigt. Man spricht von einem sog. «septischen Aussehen» und versteht darunter einen apathischen oder ängstlichen Gesichtsausdruck mit subikterischen Skleren und subikterisch-cyanotischer Hautfarbe. Wenn die Cyanose ausgesprochen ist, so wird dies mit Recht als prognostisch äußerst ungünstiges Zeichen angesehen. Nicht selten werden fleckige, urticarielle oder haemorrhagische Hautexantheme beobachtet, die sich gelegentlich durch eine auffallende Flüchtigkeit auszeichnen. Die Zunge ist meist trocken und stark belegt, oft besteht übler Mundgeruch. Kleiner weicher und frequenter Puls, Schwellungen der Milz und Leber, gelegentlich auch Durchfälle können das Bild der Sepsis vervollständigen. Die Urinuntersuchung weist oft Eiweiß, rote und weiße Blutkörperchen, evtl. auch granulierte Zylinder nach.

An psychischen Störungen können depressive Zustände vorherrschen, die sich unter schwerstem Krankheitsempfinden mitunter bis zum Vernichtungsgefühle steigern. Andererseits kommt aber auch die gegenteilige Stimmung vor, nämlich eine ausgesprochene Euphorie selbst in vorgerücktem Krankheitsstadium. Dieselbe kann unter Umständen sowohl den Arzt als den Kranken über die Schwere des Zustandes täuschen.

Differentialdiagnose.

Die Differentialdiagnose beginnt schon mit der Frage der Krankheitsgenese. Aus unseren früheren Erörterungen ist zu entnehmen, daß die tonsillogene Aetiologie bei manchen Fällen keineswegs eindeutig ist. So kann bei initialen Symptomen wie hoher Temperatur und Schüttelfrost der Verdacht einer Pneumonie (dies besonders bei Fällen, wo bereits metastatische Lun-

genherde im Spiele sind) oder einer Pyelitis, vor allem aber einer anderen septischen Erkrankung aufkommen. *Claus* sah an seiner Klinik einmal ein Erysipel der Nasenschleimhaut und *Hirsch* eine Mundbodenphlegmone, welche zur Fehldiagnose einer tonsillogenen Sepsis geführt hatten. Ganz selten sind es Fälle von Typhus *(Zange),* von Malaria *(Claus),* schließlich auch von schwerer Grippe oder tuberkulöser Allgemeinerkrankung *(Voß),* welche unter Umständen differentialdiagnostisch in Erwägung gezogen werden müssen. In einem von *Altrichter* mitgeteilten Falle täuscht die *Bang*sche Krankheit eine tonsillogene Sepsis vor.

In zwei unserer Fälle (Fall 5 und 22) erfolgte die Einweisung mit der Diagnose auf Diphtherie, bei Fall 29 auf Strumitis mit Sepsis.

Schwierigkeiten bei der Differentialdiagnose können sich beim Vorhandensein von septischen Symptomen auch dem Erfahrenen bieten, wenn gleichzeitig mit den Tonsillen das Mittelohr erkrankt ist. In solchen Fällen wird vorerst eine gründliche Anamnese, dann eine sorgfältige lokale Befundaufnahme und eventuell eine röntgenologische Untersuchung des Warzenfortsatzes zu erheben sein. *Claus* und *Friedemann* haben eine getrennte Blutentnahme aus der Vena jugularis interna und der Vena facialis communis zur bakteriellen Untersuchung vorgeschlagen. Die Entnahme aus der Vena jugularis interna muß dabei natürlich oberhalb der Einmündungsstelle der Vena facialis communis vorgenommen werden. Uns scheint aber, daß in solchen dubiösen Fällen das probatorische Freilegen der großen Halsgefäße wichtiger ist.

Der Wert des Blutbildes für die Differentialdiagnose ist schon oben hervorgehoben worden. Dasselbe dient zur Abgrenzung gegen Agranulozytose, Leukämie und Monozytenangina, Erkrankungen, welche alle auch zu Veränderungen an den Tonsillen führen können.

In typischen Fällen tonsillogener Sepsis wird es, bei Berücksichtigung aller diagnostischen Merkmale und Hilfsmittel, dem einigermaßen Erfahrenen nicht oft vorkommen, daß er die richtige Diagnose nicht stellt. Bezüglich des Enderfolges ist es aber von Wichtigkeit, die Diagnose nicht nur richtig, sondern auch möglichst frühzeitig zu stellen.

Therapie.

Mit der Erkenntnis, daß die tonsillogene Sepsis sich in der Mehrzahl der Fälle von einem Peritonsillarabszeß aus entwickelt, rückte immer mehr die Frage der Therapie des peritonsillären Abszesses in den Vordergrund. Die Diskussion drehte sich dabei vor allem um die Entscheidung, ob beim Mandelabszeß die konservative Behandlung eventuell unter Zuhilfenahme der einfachen Incision ausreichend, oder ob zur sofortigen gründlichen Eiterentleerung die entzündete Mandel zu entfernen sei. Diese Frage hier ausführlich zu erörtern, ist nicht meine Absicht; soweit sie aber in Beziehung zur Sepsis nach Angina steht, soll darauf eingegangen werden.

Namentlich unter dem Einfluß von *Linck* (Greifswald) hat sich in den letzten Jahren eine Richtung gebildet, welche prinzipiell in jedem Fall von Peritonsillitis, also auch dem unkomplizierten Abszeß, die sofortige Tonsillektomie vornehmen will. Als Begründung dieses Vorgehens wird vor allem der prophylaktische Wert hervorgehoben; man will damit einer evtl. Sepsis zuvorkommen. *Linck* weist darauf hin, daß jede Peritonsillitis unerwartet zur Allgemeininfektion führen könne; die Annahme der Gutartigkeit des Peritonsillarabszesses bei konservativer Behandlung ist nach seiner Meinung eine Täuschung. Der gleiche Standpunkt ist auch in den Arbeiten seiner Assistenten *Schubel* und *Speitel* vertreten. Im Sinne der Greifswalder Klinik für die prophylaktische Mandelausschälung bei Peritonsillitis äußern sich ferner *Richter* und *Pilgramm* (Erlangen) und verschiedene andere Autoren.

Abgelehnt wird die Tonsillektomie beim einfachen Peritonsillarabszeß von *Tonndorf* (Dresden), welcher die Mandelentfernung nur für gerechtfertigt hält bei drohender Sepsis oder lokalem Fortschreiten eines phlegmonösen Prozesses, beim Verdacht auf einen tiefliegenden Abszeß und bei unbefriedigendem Resultat nach Incision. Aehnliche Forderungen für die Indikation der Abszeßtonsillektomie stellt *Steurer* (Rostock) auf. Er faßt in acht Punkten dieselben als Richtlinien besonders für den praktischen Arzt zusammen. (Vgl. Hals- usw. Arzt 49, II, 155, 1939.) Auch *v. Eicken, Reye, Lange, Seiffert, Wessely, Zange* u. a. pflichten der Mandelausschälung beim Abszeß nur bedingt bei, nicht als alleinige Behandlungsmethode. Von verschiedenen Autoren

wird die Notwendigkeit der Abszeßtonsillektomie bei Blutungen betont, die ausnahmsweise einmal spontan oder nach Incision sich einstellen können *(v. Eicken, Krüger, Wessely* u. a.).

Eine Mittelstellung zwischen der Tonsillektomie im akutentzündeten Stadium (Tonsillektomie à chaud) und derjenigen nach einem mehrwöchigen Intervall bei völlig abgeklungener Entzündung (Tonsillektomie à froid) nimmt die von den Franzosen als *Tonsillektomie à tiède* bezeichnete Methode ein. Diese besteht in folgendem Vorgehen: Zur Zeit, da der Peritonsillarabszeß auf der Höhe seiner Entwicklung steht, wird die einfache Incision vorgenommen. Kommen daraufhin die akuten Entzündungserscheinungen zum Abklingen, so wird 4—5 Tage, nachdem der Patient fieberfrei ist, die Tonsillektomie ausgeführt, um dadurch Abszeßrezidive, rezidivierende Anginen und Spätkomplikationen vorzubeugen. Dieses Verfahren wird besonders von *Canuyt* propagiert. Von den deutschen Autoren setzt sich u. a. *Steurer* dafür ein. *Gangl-Battig* und *Hofer* berichten, daß die Immunitätslage im akuten Stadium oder kurz nach Abklingen desselben günstiger sei als später nach Ablauf einiger Wochen. Nach unserer Erfahrung macht das klinische Bild in der Regel gerade den gegenteiligen Eindruck: Der Patient ist infolge der überstandenen Peritonsillitis, welcher ja häufig schon eine Angina vorausgegangen ist, in seinem allgemeinen Kräftezustand reduziert. Aus dieser Ueberlegung und um die Entzündung vollständig erlöschen zu lassen, nehmen die Mehrzahl der Kliniken und auch wir die Tonsillektomie erst dann vor, wenn sich der Kranke wieder ganz erholt hat (nach 3—5 Wochen).

Nach unserem Empfinden wird man sich darüber streiten können, ob die einfache Incision, welche bei nicht spontan sich eröffnendem peritonsillärem Abszeß meist rasche Erleichterung und Heilung bringt, zugunsten der sofortigen Mandelausschälung aufgegeben werden soll. Die Peritonsillitis recidiviert ja durchaus nicht immer, und es ist denkbar, daß unter Umständen durch die Operation in akut entzündetem und stark infiltriertem Gebiet die Weiterleitung in die nähere (Phlegmone der Mandelnische) oder weitere Umgebung (Metastase) provoziert wird. Im übrigen hat es etwas Widerstrebendes, die Tonsillektomie bei einem durch die Peritonsillitis momentan reduzierten Allgemeinzustand vorzunehmen, wenn für Sepsis verdächtige Symptome fehlen.

Etwas anderes ist es dagegen, wenn bei Peritonsillitis die

sofortige Mandelausschälung als indiziert erachtet wird in Fällen, bei denen Anzeichen einer septischen Komplikation vorliegen. *Klotz* empfiehlt, schon beim bloßen Verdacht einer beginnenden Sepsis die Tonsillektomie unverzüglich vorzunehmen. *Taptas* will sogar, wenn eine fieberhafte Angina länger als eine Woche dauert oder die bereits gefallene Temperatur wieder ansteigt, nicht mehr länger zuwarten, sondern dem evtl. Fortschreiten der Entzündung durch vorbeugende Ausschälung beider Mandeln entgegentreten. Eine ganze Anzahl weiterer Autoren teilt die Auffassung, daß beim Auftreten septischer Verwicklungen als erstes die Tonsillektomie auszuführen sei. Zahlreiche mitgeteilte Beispiele von Heilungen durch bloße Mandelausschälung bei Patienten, welche sicher schon septische Erscheinungen aufwiesen, unterstützen diesen Standpunkt (Fälle 20 und 21). Die Abheilung einer wirklichen Sepsis allein durch Tonsillektomie gehört aber nach der großen Erfahrung von *Claus* sicher zu den Seltenheiten. Logischerweise kann bei der Sepsis nach Angina die Tonsillektomie für sich allein nur dann genügen, wenn der Sepsisherd in der Tonsille selbst oder in ihrer näheren Umgebung liegt. Da in der Regel diese Möglichkeit nicht auszuschließen ist, sollte auch u. E. ganz zu Beginn der septischen Erscheinungen vorerst die Tonsillektomie ausgeführt werden. Dies trifft speziell für jene Fälle zu, welche bei der palpatorischen Untersuchung weder an den Venen noch am Halsbindegewebe einen verdächtigen Befund aufweisen. Die Erfahrung lehrt aber, daß schon bei Beginn der Sepsis die Infektion sich fast immer auf das Spatium parapharyngeum ausgedehnt und dort entweder zur entzündlichen Drüsenverwachsung oder zur Phlegmone, bzw. zum Abszeß geführt hat; unter Umständen ist es schon zur Thrombophlebitis der Vena jugularis interna oder ihrer Nebenäste gekommen. Sowohl die entzündlichen Veränderungen im Spatium parapharyngeum als auch die Thrombose einer Halsvene machen aber manchmal, wie schon früher erwähnt, besonders im Anfangsstadium, keine manifesten Symptome. Deshalb soll lieber schon beim bloßen Verdacht der *chirurgische Eingriff von außen* vorgenommen werden, und er ist unbedingt nötig, wenn der Untersuchungsbefund mit Sicherheit dafür spricht, daß das Spatium parapharyngeum oder die Halsvenen an dem Krankheitsprozeß beteiligt sind.

Bei dem operativen Eingriff von außen ist vorerst einmal

das ganze Spatium parapharyngeum nach einem evtl. Infektionsherd abzusuchen. *Uffenorde* geht zu diesem Zwecke hinter dem Digastricus in die Höhe und lüftet das Gewebe bis an die Gaumenmandel heran. Eine andere Operationsmethode zur Eröffnung des parapharyngealen Raumes hat *Kramm* beschrieben. — Trifft man, wie dies häufig der Fall ist, entzündete und geschwollene Lymphdrüsen an, so sollen diese möglichst systematisch ausgeräumt werden, besonders wenn kein Eiter im Spatium parapharyngeum vorhanden ist. Durch *ausgiebige Spaltung und Drainage des entzündeten Gewebes,* gegebenenfalls verbunden mit *Drüsenentfernung,* wurde schon bei manchen bedrohlichen Fällen Heilung erzielt *(Bertelsmann, Claus, Uffenorde, Voß, Waldapfel* u. a.). Auch soll dadurch unter Umständen ein bestehendes Larynxoedem günstig beeinflußt werden. Umgekehrt wird man aber Sorge tragen müssen, namentlich bei tiefliegender Drüse oder tiefliegendem Abszeß, schonend vorzugehen; sind doch besonders in der älteren Literatur genügend Fälle bekannt, wo im Anschluß an eine Entfernung tiefsitzender, vereiterter Halsdrüsen oder auf der Suche nach tiefliegendem Abszeß ein Oedem am Kehlkopfeingang derart zunahm, daß die Tracheotomie nötig wurde. Auch im Schrifttum über Sepsis nach Angina finden sich einzelne Berichte, bei denen ein bereits bestehendes, starkes Larynxoedem nach der äußeren Halsoperation bei positivem Befund vorerst noch zunahm und den Luftröhrenschnitt erforderte (z. B. Fall 12 von *Voß).*

Besondere Aufmerksamkeit ist beim Eingriff von außen der genauen Kontrolle der Gefäßscheide zu schenken. Werden an dieser irgendwelche entzündlichen Veränderungen oder mit ihr verbackene Drüsen angetroffen, so muß sie eröffnet, die Jugularis freigelegt und ihre Wand durch Auge und Palpation genau untersucht werden. Je nach dem Befund ist dann die Frage der *Venenunterbindung, bzw. Venenresektion* zu entscheiden. Während früher von verschiedener Seite die Jugularisligatur grundsätzlich und in jedem Falle von tonsillogener Sepsis gefordert wurde *(Kißling, Martens, Melchior, Lenhartz, Reye, Rieß, Stahl* u. a.), stellt man ihre Indikation heute individuell von Fall zu Fall. Wird eine Thrombophlebitis angetroffen, ist die Unterbindung und gleichzeitig die Resektion des erkrankten Gefäßabschnittes sicher angezeigt. Aber auch bei Gefäßveränderungen geringerer Natur, wie z. B. kollabierten, mißfarbigen oder verdickten Venen

ohne sicher nachweisbare Thrombose, soll mit der Ligatur und Resektion nicht gezögert werden. Desgleichen wird man, wenn eine mit der Vena jugularis interna verwachsene und entzündete Drüse angetroffen wird, nach unserer Auffassung wohl vorsichtiger tun, vor dem Entfernen derselben die Jugularis auf Höhe des Musc. omohyoideus zu unterbinden, damit nicht beim Ausräumen der Drüse evtl. Thromben sich loslösen und während der Operation in den Kreislauf gelangen. Besonders eindrücklich empfiehlt *Zange* die Freilegung des thrombophlebitisch veränderten Venenbezirkes, wobei auch kleineren, verdächtigen Zuflußgefäßen durch Freipräparieren genaueste Beachtung zu schenken ist (Operationsverfahren nach *Rieder).* Dabei sind die erreichbaren, erkrankten Venen, wenn immer möglich, erst im Gesunden peinlich abzubinden und zu resezieren. Wenn die Thrombose der Vena jugularis interna ausnahmsweise bis in die Vena anonyma hinabreicht, so soll diese eventuell mittels besonderer Operation (z. B. Operationsmethode nach *Zöllner)* freigelegt und nötigenfalls unterbunden und reseziert werden, ein Eingriff, der nicht leicht und auch nicht ungefährlich ist.

Bei der Freilegung der Halsvenen wird von Fall zu Fall zu entscheiden sein, ob der Schnitt nur bis auf Höhe des Musc. omohyoideus oder bis zur Clavicula zu führen ist. Für gewöhnlich wird von uns die Gefäßscheide vorerst vom Kieferwinkel bis zum Musc. omohyoideus freigelegt. Erweist sich die Vene auf dieser Höhe als normal, so gehen wir nicht weiter nach unten; denn das unnütze Freilegen der Halsgefäße bis hinunter zur Clavicula bei oben infiziertem Gewebe ist nicht vollkommen belanglos. Auch soll das Ablösen der Arteria carotis von der Vena jugularis und von dem perivasculären Bindegewebe nicht unnötig ausgedehnt erfolgen, da sonst namentlich bei phlegmonösen Prozessen dieselben eine Ausbreitung längs der losgelösten Arterie erfahren könnten. — Da es ja bei der Gefäßkontrolle eigentlich fast ausschließlich auf die Venen ankommt, wäre es ratsam, den allgemein gebräuchlichen Ausdruck «Freilegung der Halsgefäße» durch «Freilegung der Halsvenen» zu ersetzen.

Von mancher Seite wird prinzipiell die Freilegung der Halsvenen der erkrankten Seite von der Clavicula nach oben bis zum Warzenfortsatz gefordert und auf Höhe der Clavicula das Einlegen eines Schutztampons in das lockere Bindegewebe empfohlen. Dieses Vorgehen wird verwirrenderweise als kollare Media-

stinotomie *(Marschik)* bezeichnet und soll besonders zur Unterbrechung der cervicalen Lymphbahnen dienen *(Clairmont, Schlemmer* u. a.). Der Tampon, welcher das Mediastinum schützen soll, wird mehrere Tage (nach *Claus* mindestens sechs Tage) unberührt liegen gelassen. Gleichgültig, ob der Schnitt am Halsäußern länger oder kürzer ausfällt, wird immer eine offene Wundbehandlung folgen müssen; wir verwenden zur Tamponade mit Vorliebe die Vioformgaze.

Wenn verdächtige Symptome eines Sepsisherdes ausnahmsweise auf beiden Seiten des Halses bestehen, so wird es nötig sein, bei negativem Befund der einen Seite die Halsvenen auch der andern Seite durch Freilegung zu inspizieren. Die doppelseitige Freilegung kann auch in jenen Fällen erforderlich werden, bei denen die verantwortliche Seite vorerst noch nicht erkennbar ist *(Claus).*

Wenn die genaue Revision der Venen einen negativen Befund ergibt, so wird heute von den meisten Autoren die Jugularisligatur als zwecklos, evtl. auch als nicht ganz harmlos abgelehnt. Freilich darf für gewöhnlich die bloße Jugularisunterbindung als ungefährlicher Eingriff betrachtet werden. In der Literatur sind nur wenige Fälle angeführt, bei denen es zu schweren Folgezuständen kam. So berichten z. B. *Güttich* und *Mann* über eine vorübergehende Schädigung des Gehirns in Form von Hemiplegie und motorischer Aphasie nach Jugularisunterbindung. *Stolz* erwähnt einen Fall mit Lähmung aller vier Extremitäten und Exitus vier Tage nach der Ligatur. *Linser* weist darauf hin, daß gelegentlich eine Insuffizienz der Venen auf der anderen, nicht ligierten Seite besteht (in 3%) und deshalb die Jugularisunterbindung zu einer Behinderung des venösen Abflusses führen kann. *Jung, Auger* und *Chavanne* haben in gemeinsamer Arbeit bei tierexperimentellen Jugularisligaturen in drei Fällen unerwartete Folgen beobachtet: Einmal handelte es sich um eine kontralaterale vorübergehende Hemiplegie, ein anderes Mal um eine bedrohliche Cyanose, und im dritten Falle kam es sogar zum Koma und Exitus, ohne daß die Sektion einen erklärenden Grund aufzudecken vermochte. *Ninger* hat im Anschluß an eine Unterbindung der Vena jugularis interna ein starkes Kehlkopfoedem gesehen, welches die Tracheotomie notwendig machte. *Gettes* beschreibt das Auftreten eines gleichseitigen Hornersystems, das in der Rekonvaleszenz wieder vollständig verschwand; er führt diese

Erscheinung darauf zurück, daß offenbar bei der Jugularisunterbindung Nervenfasern des Sympathicus mitgefaßt worden sind.

Zum Wert der Tonsillektomie bei Sepsis nach Angina, ohne gleichzeitige Freilegung der Venen, wurde schon oben Stellung genommen. Es erhebt sich nun die Frage, ob bei Fällen von sicherer tonsillogener Allgemeininfektion die *Mandelausschälung neben dem Eingriff von außen* durchgeführt werden soll. Grundsätzlich stellt sich heute die Mehrheit der Kliniken auf den bejahenden Standpunkt. Nach unserer Erfahrung darf bei schweren Fällen von Sepsis nach Angina die Mandelentfernung als Ergänzung zum äußern Eingriff nur dann unterlassen werden, wenn der Zustand des Patienten so schlecht ist, daß ihm nach der Freilegung der Halsgefäße diese Operation nicht mehr zugemutet werden kann. Die Tonsillektomie ist namentlich auch dann vorzunehmen, wenn der bei der äußeren Operation erhobene Befund keine genügende Erklärung für die Schwere des Krankheitsbildes ergab.

Das Bedenken, durch die Mandeloperation eine beträchtliche Erschwerung der Nahrungsaufnahme zu schaffen, halten wir nicht für stichhaltig, namentlich dann nicht, wenn nur eine Gaumenmandel entfernt wird.

Darüber, ob nur die Mandel der sichtlich erkrankten Seite ausgeschält oder prinzipiell die beidseitige Tonsillektomie vorgenommen werden soll, sind die Meinungen zum Teil auseinanderweichend. Wir schließen an unserer Klinik dem äußeren Eingriff oft nur die einseitige Ausschälung an, um bei Patienten mit schwer gestörtem Allgemeinbefinden die Menge des Lokalanaesthetikums und den postoperativen Schluckschmerz zu vermindern. Wenn man aber weiß, daß auch in der Nische einer scheinbar nicht mehr entzündeten Gaumenmandel ein Eiterherd liegen kann, so spricht dies in gewissen Fällen für die beidseitige Tonsillektomie.

Bezüglich der *Reihenfolge der Eingriffe* wird fast allgemein so vorgegangen, daß zuerst die äußere Operation und nachher die Tonsillektomie ausgeführt wird. Die meisten Operateure nehmen die beiden Eingriffe in der gleichen Sitzung vor. Einzelne Autoren (z. B. *Bertelsmann, Kißling, Knick, Martens, Seiffert* u. a.) neigen dazu, die Mandelausschälung erst später nach eingetretener Besserung des Allgemeinzustandes folgen zu lassen. Dies mag vielleicht in seltenen Fällen berechtigt sein, nämlich

dann, wenn die Tonsillen ein normales Aussehen aufweisen, der Befund bei der äußeren Operation dagegen Veränderungen aufdeckt, welche die bestehenden Krankheitserscheinungen ohne weiteres erklären. Nach *Hybášek* und *Knick* sollen die Resultate mit gleichzeitig oder erst später vorgenommener Ausschälung im wesentlichen dieselben sein. Wir teilen mit *Voß* den Standpunkt, die Entscheidung dieser Frage individuell zu treffen; im großen ganzen neigen wir aber eher zur gleichzeitigen Tonsillektomie.

Die *Therapie* der entfernteren Komplikationen und speziell *der Metastasen* hat sich nach allgemein-chirurgischen Grundsätzen zu richten. Ueberall da, wo Eiterherde sich entwickeln, sollen diese nach Möglichkeit eröffnet und drainiert werden, durch breite Incision bei Weichteilabszessen und Knochenherden, durch Rippenresektion bei Empyem und Lungenabszeß. In einem Fall von schwerer einseitiger metastatischer Herdnephritis sah *Claus* durch frühzeitige Nephrektomie Heilung eintreten. Metastasen des Mediastinums rechtfertigen evtl. ebenfalls den Versuch eines chirurgischen Eingriffes: Eröffnen des Mediastinums von vorne *(Sauerbruch),* von hinten *(Heidenhain* und *Enderlen)* oder kollare Mediastinotomie *(Marschik). Leicher* hat in zwei Fällen die Mediastinitis durch ununterbrochene Saugbehandlung (1—3 Tage) zu gutem Ausgang führen können.

Bei endokranieller Komplikation muß die Aufmerksamkeit besonders auf die zum Schädelinneren führenden Gefäße und auf die Hirnsinus gerichtet sein. So empfehlen verschiedene Autoren, in solchen Fällen eine genaue Revision der Vena jugularis interna bis hinauf zum Bulbus vorzunehmen. Wenn letzterer thrombosiert ist, so folgt die Freilegung und Eröffnung des Sinus sigmoideus. *Hybášek* erachtet dies ungefähr in der Hälfte aller Fälle von tonsillogener Sepsis für nötig. Ich möchte in Uebereinstimmung mit den meisten Autoren glauben, daß die Freilegung bis zum Bulbus oder sogar bis in den Sinus transversus für jene Fälle zu reservieren ist, bei denen sich von der äußeren Halsoperationswunde aus das obere Ende des in der Jugularis vorgefundenen Thrombus nicht erreichen läßt. Ohne den sicheren operativen Befund einer ausgedehnten Thrombose die Vena jugularis interna bis zum Bulbus verfolgen zu wollen, bringt die große Gefahr der Weiterverbreitung der Infektion zur Schädelbasis und, auch in geübter Hand, die Möglichkeit der Nebenverletzung und der Blutung in schwer stillbarem Gebiet. Besteht eine Thrombo-

phlebitis des Plexus pterygoideus, so muß die Fossa pterygomaxillaris entweder von außen oder von innen eröffnet werden; die diesbezüglichen Operationsverfahren hat *Kecht* in seiner Arbeit über endokranielle Komplikationen zusammengestellt. — Einer Metastase in der Orbita kann vielleicht noch durch frühzeitige Exenteratio bulbi wirkungsvoll begegnet werden *(Claus, Rieder)*.

Bei jeder chirurgischen Therapie ist außer der Art des Vorgehens die Wahl des richtigen Zeitpunktes von größter Bedeutung. Als Leitsatz für die uns beschäftigenden Fälle gilt, *möglichst frühzeitig und lieber einmal zu viel als einmal zu spät* eingreifen. Am ehesten wird man sich neben dem Allgemeinzustand und Lokalbefund noch nach dem Auftreten von Schüttelfrösten richten können. So heißt es in der Literatur vielfach, daß die probatorische Freilegung der Halsgefäße sofort im Anschluß an den ersten schweren Schüttelfrost erfolgen soll (z. B. *Hofer, Kißling, Lemierre* u. a.). Auch wir sind überzeugt, daß der Schüttelfrost, ob er früh oder spät auftritt, ein Warnungssignal bedeutet, den Fall peinlich genau zu untersuchen und zu beobachten. Zum Operationsentschluß bedarf es aber eines Abwägens aller Symptome, wobei dem Facharzt neben der eigenen Erfahrung und der genauen Kenntnis der Literatur ein gewisses Fingerspitzengefühl mithelfen wird. *Im Zweifelsfalle soll mit der Freilegung der Halsvenen nicht gezögert werden, da dieser Eingriff in Lokalanaesthesie bei Beherrschen der Technik für den Patienten weder eine ernsthafte Gefahr noch wesentliche postoperative Schmerzen mit sich bringt.*

Bezüglich der Wahl der *Schmerzbetäubung* beim äußern Eingriff wird an den meisten Kliniken die Lokalanaesthesie bevorzugt. Wir verwenden 1%ige Novocainlösung mit Adrenalinzusatz (4 Tropfen Adrenalin der Stammlösung 1:1000 auf 10 ccm Novocain). Einige Autoren machen auch von der paravertebralen Leitungsanaesthesie Gebrauch. Größere Meinungsverschiedenheiten bestehen in der Frage des Anaesthesieverfahrens für die Tonsillektomie. Während mehrheitlich auch die Mandelausschälung ohne Bedenken in örtlicher Betäubung ausgeführt wird, hat *Voß* in Uebereinstimmung mit *Claus* davor gewarnt, wegen der Gefahr einer evtl. Weiterverbreitung der Infektion durch Injektion in das entzündete Gewebe. *Voß* begnügt sich mit der gründlichen Oberflächenanaesthesie, durch Bepinselung der Ton-

sille und ihrer Umgebung, was sogar bei Kindern zur Schmerzstillung ausreichend sein soll. Auch die Wiener Klinik (z. B. *Kecht, O. Mayer, Waldapfel)* lehnt die Infiltrationsanaesthesie im akuten Stadium ab und hält einen Aetherrausch für weniger gefährlich. In neuester Zeit hat *Schubel* ein Anaesthesieverfahren mit Scopolamin-Eucodal-Ephetonin-Injektionen empfohlen; in dem dadurch entstandenen Dämmerzustand soll eine leichte Infiltrationsanaesthesie der Gaumenbögen genügen. Wir möchten den Standpunkt vertreten, daß bei dem meist schwer geschädigten Allgemeinzustand eine Narkose tunlichst zu vermeiden ist, und glauben durch die örtliche Betäubung mittels Novocain-Adrenalin-Injektion, auch für die Mandelausschälung, dem Patienten keinen Schaden zuzufügen. Nur bei den seltenen Fällen tonsillogener Sepsis des Kindesalters wird die lokale Betäubung durch eine leichte Aethernarkose zu ersetzen sein.

Ueber die Art der chirurgischen Therapie unserer 30 Fälle gibt folgende tabellarische Zusammenstellung Aufschluß.

Jahr	Anzahl der Fälle	Nicht operierte Fälle	Freilegung der Halsvenen ohne Ligatur	Venenunterbindung ohne Resektion	Venenunterbindung mit Resektion	Gleichzeitige Tonsillektomie bds.	Gleichzeitige Tonsillektomie eins.	Tonsillektomie allein, ohne Eingriff von aussen bds.	Tonsillektomie allein, ohne Eingriff von aussen eins.	Geheilt	Gestorben
1928	0										
1929	1			1		1					1
1930	4			1*	3	1	3			1	3
1931	2				2		2				2
1932	1				1						1
1933	3		2		1		3			1	2
1934	5		1	1*	2	3	1	1		1	4
1935	4				4	1	2			1	3
1936	5		1		1	1	1	2	1	2	3
1937	1		1				1			1	
1938	4	2		2		2				2	2
Total	30	2	5	5	14	9	13	3	1	9	21

* Eröffnung der V. jugul. int. mit Entfernung eines kleinen Thrombus.

Aus der Tabelle ist ersichtlich, daß bei 2 Patienten (Fälle 26 und 29) auf irgendwelchen operativen Eingriff verzichtet wurde, da bei diesen bereits zur Zeit der Einweisung in die Klinik der Allgemeinzustand so schlecht war, daß wir glaubten, eine Operation nicht mehr vornehmen zu dürfen. Beide Fälle endeten in foudroyantem Verlaufe letal. — In 4 Fällen (13, 20, 21, 22) wurde allein die Tonsillektomie ausgeführt; zweimal handelte es sich um Patienten in ebenfalls bereits sehr vorgeschrittenem

Krankheitsstadium (13, 22). Auch bei diesen beiden Kranken war der Ausgang tödlich. In den Fällen 20 und 21 stand dagegen die Sepsis erst im Anfangsstadium, immerhin hatte sich bei Fall 20 bereits eine Metastase am Unterschenkel gebildet. Bei beiden Patienten konnte durch die bloße Tonsillektomie die Heilung herbeigeführt werden. — Bei den übrigen 24 Fällen ist die Freilegung der Halsvenen 22mal mit gleichzeitiger Tonsillektomie vorgenommen worden. 7mal wurden normale Venen aufgedeckt, und deshalb ist in 5 dieser Fälle von einer Venenunterbindung abgesehen worden. Bei 5 Kranken erfolgte die Ligatur der Vena jugularis interna, bzw. der Vena facialis communis, ohne Resektion; es handelte sich um stark mit der Venenwand verwachsene Drüsen. 14mal ist die Resektion des erkrankten Gefäßabschnittes wegen deutlich nachweisbarer Venenthrombose vorgenommen worden. Drüsenentfernungen haben wir 22mal ausgeführt, also beinahe bei allen operierten Fällen. Eine deutliche Abszeßhöhle im Spatium parapharyngeum wurde nur bei Fall 9 beobachtet und breit eröffnet. In der Regel war die Entzündung zur Zeit der Operation erst im phlegmonösen Stadium ohne wesentliche Einschmelzung; auch bei diesen Fällen wurde das Spatium parapharyngeum stets ausgiebig gelüftet.

Der übliche Längsschnitt am Vorderrand des Musc. sternocleidomastoideus erlaubt zwar das übersichtliche Freilegen der Halsgefäße bis zum Unterkieferwinkel, hat aber den Nachteil, daß später die Narbe in ihrem obersten Teil auffällt und dadurch gewöhnlich unschön wirkt. Wir haben deshalb in den letzten Jahren das obere Ende des Längsschnittes in Wegfall gebracht, indem wir zur Uebersicht der Unterkieferwinkelgegend einen horizontalen Kragenschnitt nach *Kocher* anlegten. Der Horizontalschnitt wird ungefähr 2 Querfinger breit unterhalb des Unterkiefers parallel zu diesem ausgeführt und dann in seiner Mitte durch den Längsschnitt nach unten ergänzt. Diese Schnittführung gestattet leicht, Haut und Weichteile der Unterkieferwinkelgegend nach oben zu verlagern, und hinterläßt in der Regel eine kaum sichtbare Narbe.

Die rein *konservative Therapie* ohne chirurgischen Eingriff spielt heute bei der Sepsis nach Angina mit Recht nur mehr eine geringe Rolle, wenn auch Heilungen ohne Operation in Ausnahmefällen beobachtet worden sind *(Beck, v. Eicken, Houdecek, Lange, Langenbeck, Schwarzbart, Voß, Zange* u. a.). Zwar

bringt die chemische Industrie in den letzten Jahren immer mehr pharmazeutische Produkte auf den Markt, welche in der Behandlung der Sepsis verschiedenen Ursprungs sich mehr oder weniger bewährt haben sollen. Auch bei der tonsillogenen Sepsis sind diese Medikamente natürlich nicht unversucht geblieben. So berichtet z. B. *Anthon,* in leichten Fällen durch Verabreichung von Argoflavin Heilung erreicht zu haben. *Singer* empfiehlt neben der operativen Therapie Injektionen von Kollargol, Trypaflavin und Argoflavin, *Krainz* von Urotropin, *Kalthoff* von My-Jod und *Tanturri* von Stomosin. In neuerer Zeit werden bei der Streptococcensepsis als Allheilmittel das Prontosil und ihm verwandte Präparate (Séptazine, Dagénan Ciba 3714 usw.) verabfolgt. Bei der durch den Bacillus funduliformis verursachten Sepsis soll nach *Grumbach* das Salvarsan verabfolgt werden. — Auch die *Serumtherapie* wird trotz vieler Mißerfolge immer wieder versucht. *Bie* teilt mit, daß er durch Injektionen von polyvalentem Streptococcenserum der Sächsischen Serumwerke 4 Fälle habe retten können; er glaubt dabei an eine unspezifische Wirkung. Desgleichen berichtet *Rubinstein* von einer Heilung durch Verabreichung von Streptococcenserum. *Canuyt* gebraucht neben der chirurgischen Therapie das Streptococcenserum von *Vincent* in Fällen, bei denen die Blutkultur den Streptococcus haemolyticus ergab; gleichzeitig legt er Fixationsabszesse an. Der künstliche Abszeß wird auch von anderer Seite empfohlen. *Malgeri* beschreibt eine Vaccinetherapie (*Bruschettini*-Vaccine) in Kombination mit Adrenalingaben und Auflegen von Blutegeln. Für Blutegel setzt sich ferner *Kolisch* ein. *Perwitzschky* injiziert aktiviertes Spenderblut, angeblich mit gutem Erfolg. Schließlich empfiehlt *O. Mayer,* eventuell den Versuch einer Röntgenbestrahlung des Halses, der Knochen und der Milz vorzunehmen, da dadurch die Lymphbahnen abgedichtet würden. — *Für uns ist es außer Zweifel, daß die höchst unsichere medikamentöse Sepsistherapie niemals die Indikation zum operativen Handeln verzögern darf.*

Von sicherem Wert ist, auch nach unserer Erfahrung, die *Bluttransfusion,* die wir bei schweren Fällen im Anschluß an die Operation für angezeigt erachten, namentlich dann, wenn sich infolge der Sepsis eine Anaemie entwickelt hat. Nach *Bingold* ist der Effekt einer solchen vorwiegend blutregeneratorisch und nicht antitoxisch zu bewerten. *Hoche* und *Stahl* kommen auf Grund ihrer Erfahrung zu der Auffassung, daß gerade auch bei der

Sepsis nach Angina nicht selten bereits als verloren betrachtete Fälle durch Bluttransfusion noch gerettet werden konnten. *Jakobson* hat die Transfusion in einem Falle 4mal wiederholt und dadurch anscheinend die Heilung erzielt. Auch *Claus* und eine ganze Anzahl anderer Autoren betonen den Nutzen wiederholter Bluttransfusionen. — Der Wert der Bluttransfusion hat sich uns besonders bei Fall 2 gezeigt.

Daß in Fällen, bei denen mit oder ohne Operation Herz- und Kreislaufschwäche sich einstellen, eine geeignete Therapie auch in dieser Richtung erfolgen muß, ist selbstverständlich. So wird unter Umständen die Verabreichung von Coramin, Cardiazol, Campher, Coffein, Strophantin, Adrenalin usw. notwendig sein. Bei schwerem Zustand sind außerdem Infusionen von Traubenzucker oder Kochsalzlösung empfehlenswert. Schließlich ist der Ernährung und der allgemeinen Pflege der Sepsiskranken größte Aufmerksamkeit und Sorgfalt zu schenken.

Bei unseren Fällen sind als Unterstützung der operativen Therapie mehrmals interne Mittel, wie z. B. *Preglsche* Jodlösung, Electrargol, Omnadin und in den letzten Jahren Prontosil verabreicht worden. Auch Kochsalz- oder Traubenzuckerlösungsinfusionen wurden neben der Bluttransfusion einige Male vorgenommen.

Prognose.

Wenn auch im Verlaufe der Jahre die Heilerfolge bei der Sepsis nach Angina sich gebessert haben, so bleibt doch die Prognose in jedem Falle auch heute noch sehr ernst. Verhältnismäßig gut sind die Aussichten der operativen Behandlung, wenn die Gaumenmandel oder ihre nächste Umgebung selbst Sepsisherd sind (Fälle 10, 21, 22, 23); in diesen Fällen gelingt es nicht selten, durch sofortige Tonsillektomie allein die Heilung herbeizuführen. Prognostisch günstig dürfen ferner jene Patienten beurteilt werden, bei welchen bei der Operation entzündete Drüsen den Halsvenen aufliegen und mit ihnen verwachsen sind; solche Drüsen können septisches Material in den Kreislauf abgeben, auch ohne daß eine Thrombose besteht. Durch die Ausräumung der entzündeten Drüsen (nach vorheriger Ligatur der Vene) kann deshalb manchmal der weiteren Infektionsausbreitung Einhalt geboten werden. Der Erfolg des chirurgischen Eingriffes ist vielfach auch dann nicht schlecht, wenn die Operation einen tiefliegenden Halsabszeß bei makroskopisch normaler Vene aufdeckt.

Nach *Voß* ist bei Patienten, die einen oder mehrere Schüttelfröste aufweisen, die Prognose viel ernster zu bewerten als bei solchen ohne Schüttelfrost. Auch wir sehen im Schüttelfrost ein prognostisch ungünstiges Zeichen und möchten glauben, daß schon der *erste regelrechte Schüttelfrost zur Klinikeinweisung auffordert;* denn entgegen der Annahme vieler Lehrbücher ist das Auftreten eines solchen bei nicht komplizierter Angina etwas außergewöhnlich Seltenes. — Wir sahen unter unseren 30 Fällen nur fünf Kranke ohne Schüttelfrost (16, 25, 26, 30), zwei davon nahmen einen tödlichen Ausgang, Fall 26 in foudroyantem Verlaufe.

Von größter Bedeutung für die Prognose ist der Umstand, ob sich bereits metastatische Herde im übrigen Körper gebildet haben. Daß die Aussicht auf Heilung durch die Metastasen in der Regel sehr stark herabgesetzt wird, ist klar. Aus diesem Grunde bleibt der Zeitpunkt des chirurgischen Eingriffes eminent wichtig: *je früher der Kranke zur Operation gelangt, um so eher wird dieselbe erfolgreich sein.*

Die Heilungsziffern der verschiedenen Kliniken gehen wesentlich auseinander (z. B. *Houdecek* 12,5%, *Waldapfel* 39,5%, *Voß* 70,8%, *Hybášek* 72,2%). Die Gründe dieser starken Differenzen sind verschiedenartig. Vor allem stützen sich die Mehrzahl der Autoren auf nur kleine Zahlen, manchmal nur auf wenige Fälle. Ferner läßt sich in einzelnen Publikationen an Hand der Krankengeschichten nachweisen, daß unter den geheilten Patienten Fälle verzeichnet sind, die kaum als eigentliche Sepsisfälle angesprochen werden dürfen. Schließlich ist auch nicht daran zu zweifeln, daß je nach der Einstellung der einweisenden Aerzte und nach der technischen Schulung und Gründlichkeit der operierenden Kollegen die Prozentzahlen der Heilungen sich wesentlich ändern können. *Hans Claus* (Berlin), welcher neben *Uffenorde* auf dem Gebiete der tonsillogenen Sepsis wohl die größte Erfahrung besaß, hat seiner otolaryngologischen Klinik schon vor vielen Jahren eine eigene Abteilung angereiht, die ausschließlich für Patienten mit Sepsis nach Angina reserviert ist. Diese Station ist den Berliner Aerzten bekannt und trägt dazu bei, die Aerzteschaft für die Fälle von Sepsis nach Angina zu interessieren, dies um so mehr, als *Claus* im Verlaufe der Jahre in Zeitschriften und Gesellschaften immer wieder Diagnose und Therapie der Sepsis nach Angina an Hand seiner großen Erfahrung behandelt hat.

Als durchschnittliche Zahl der Heilungen gibt *Claus* bei seinen mehr als 200 Fällen 50—60% an.

Unter unseren 30 Fällen verliefen 21 letal, und 9 gingen in Heilung über, die *Heilungsziffer* beträgt somit *30%*. Diese Zahl entspricht also ungefähr dem Durchschnitt der von den verschiedenen Kliniken in der Literatur mitgeteilten Angaben. Wir möchten glauben, daß sich unsere Heilungsziffer voraussichtlich allmählich noch bessern wird; denn es läßt sich bei der Durchsicht unserer Krankengeschichten *einwandfrei nachweisen, daß eine große Anzahl der Fälle entschieden zu spät in die Klinik eingewiesen wurde,* weil der behandelnde Arzt das Krankheitsbild der Sepsis nach Angina und ihre Gefährlichkeit zu wenig rasch erkannte. So erfolgte, wenn wir die Krankengeschichten nachlesen, die Spitaleinweisung in den Fällen 1, 3, 4, 5, 6, 7, 8, 9, 11, 12, 16, 18, 20, 22, 23, 25 und 29 zu spät. Im übrigen sind wir beim Studium unserer Fälle zur Einsicht gekommen, daß einige Male (13, 14 und 22) unser eigenes operatives Vorgehen zu wenig rasch oder zu wenig gründlich erfolgte. Wir sind mit zunehmender Erfahrung in den letzten Jahren immer mehr zur Ueberzeugung gelangt, daß schon in sepsisverdächtigen Fällen mit der Mandelentfernung und oft auch mit der Freilegung der Jugularis nicht abgewartet werden sollte. Wir haben bei der Freilegung der Halsvenen bis jetzt noch nie eine Blutung oder irgendeinen üblen Zufall erlebt, ferner keine unerwarteten Folgezustände nach Ligatur der Jugularis. Auch die Tonsillektomie möchten wir bei Beherrschen der Technik und vorsichtigem Vorgehen als kaum gefährlich betrachten. Schließlich mahnt das Studium unserer Krankheitsfälle im Verein mit der Literatur, die operative Tätigkeit nicht zu überschätzen; denn es gibt, wie schon an anderer Stelle erwähnt wurde, Fälle, wo bei kräftigen jungen Menschen die Angina schon von Anfang an derart bösartig einsetzt, daß auch die frühzeitige operative Therapie erfolglos bleibt.

Zum Schluß bleibt mir die angenehme Pflicht, Herrn Prof. *Oppikofer* für die Unterstützung bei der Abfassung der Arbeit meinen aufrichtigen Dank auszusprechen.

Zusammenfassung.

Die vorliegende Arbeit beschreibt 30 Fälle von Sepsis nach Angina, welche in den Jahren 1928—1939 an der Hals-Nasen-Ohren-Klinik der Universität Basel zur Beobachtung gelangten.

21 von diesen 30 Fällen verliefen letal, 9 kamen zur Heilung (30%), drei davon trotz bestehender Lungenmetastasen. Die Krankheitsdauer der letal verlaufenen Fälle betrug im Durchschnitt elf Tage, einmal erfolgte der Exitus schon nach vier Tagen.

An wichtigen diagnostischen Merkmalen werden in erster Linie Anamnese, Schüttelfrost, septische Temperaturen, Lokalbefund, Metastasen, Blutbild und Blutkultur besprochen. Die Schüttelfröste, welche bei fünf Sechsteln aller Patienten auftraten, werden als prognostisch ernstes Zeichen bewertet. Schon der erste regelrechte Schüttelfrost sollte den behandelnden Arzt zur Klinikeinweisung veranlassen. Die Temperaturen unserer Fälle zeigten ausnahmslos septisch-remittierenden Charakter. Der Lokalbefund im Rachen wies in der Mehrzahl einen Peritonsillarabszeß (63%) auf, welcher einige Male erst bei der Tonsillektomie aufgedeckt wurde. Viermal war der Befund an den Tonsillen bei Klinikeintritt bereits wieder völlig negativ. Die Gefäßbefunde ergaben in 60% der Fälle eine Thrombophlebitis der Vena jugul. int., elfmal zusammen mit Thrombophlebitis der Vena fac. comm. Bei sieben Patienten wurden normale Venen angetroffen. Perivasculär-phlegmonöse Entzündungserscheinungen mit mehr oder weniger starker Schwellung und Druckempfindlichkeit am Halsäußern ließen sich beinahe bei allen Kranken nachweisen. Entzündliche, mit den Gefäßen verwachsene Drüsen wurden bei 22 Patienten vorgefunden. An Metastasen sahen wir die Lungenherde (bei 63% der Fälle) weitaus am häufigsten; an zweiter Stelle kamen die Weichteilherde. Endokranielle Komplikationen traten bei 20% aller Patienten auf.

Ungewöhnlich war die Ausbreitung in einem Falle (26), wo die eitrige Entzündung von dem tiefen Halsbindegewebe kontinuierlich nach hinten in die Rückenmuskulatur weiterschritt und dort zur ausgedehnten Phlegmone führte.

Unser therapeutisches Vorgehen deckte sich grundsätzlich mit den von *Claus* und *Uffenorde* empfohlenen Eingriffen. Von entscheidender Bedeutung ist stets der Zeitpunkt des operativen Eingriffes, welcher möglichst frühzeitig erfolgen muß. Wir sind der Ueberzeugung, daß schon in sepsisverdächtigen Fällen mit der Mandelausschälung und oft auch mit der Freilegung der Halsvenen nicht abgewartet werden sollte. Diese beiden Eingriffe, beim Erwachsenen in Lokalanaesthesie vorgenommen, bedeuten bei Beherrschen der Technik für den Patienten keine ernsthafte

Gefahr. Auch durch die Ligatur und Resektion der Jugularis traten bei unseren Fällen nie unerwartete Folgezustände auf.

Die Arbeit beweist schließlich, daß ein großer Teil der Fälle (56%) zu spät in die Klinik eingewiesen wurde. Durch den Hinweis auf diese Tatsache hoffen wir, dem behandelnden Arzt außerhalb der Klinik die oft zu wenig rasch erkannte Gefahr der Sepsis nach Angina vor Augen geführt zu haben, was zu einer weiteren Besserung der Prognose beizutragen imstande ist.

Summary.

The present paper describes 30 cases of sepsis after angina treated in the Throat, Nose and Ear Clinic of the University of Basle during the years 1928-1939. 21 of these 30 cases proved fatal, nine were cured, 30%, three of which in spite of lung metastasis. The sick period of the fatal cases averaged eleven days, in one case death occurred in four days.

Important diagnostic features anamnesis, cold-fit, septic temperature, local features, blood film and blood culture are discussed. Cold-fits, which were present in 5/6ths of all patients, are interpreted as severe prognostic signs. The first proper cold-fit should lead the medical practitioner to send the patient to hospital. The temperatures, without exception, were of remittent character. The local features in the throat in most cases showed a peritonsillar abscess (63%) sometimes discovered only on tonsillectomy. In four cases tonsil features were fully negative when the patients entered the clinic. In 60% of the cases the vascular features showed thrombophlebitis of the vena jugul. int., in eleven together with thrombophlebitis of the vena fac. comm. Seven patients had normal veins. Perivascular-phlegmonous inflammation with more or less swelling and sensitiveness to pressure on the neck were present in nearly all patients. Inflamed glands adhering to the vessels were found in 22 patients. Metastasis was observed chiefly in the lung portion (63%), in the soft parts these took a second place. Endo-cranial complications appeared in 20% of all patients.

Remarkable was the spread in one case (26) where the purulent inflammation spread from the deep neck interstitial tissue progressively backwards into the muscles of the back there leading to extensive phlegmons.

Our therapeutic treatment accords in principle with that recommended by *Claus* and *Uffenorde*. The moment for surgical treatment, which must be as early as possible, is of decisive importance. We are convinced that in cases of suspected sepsis extirpation of the tonsils often also with freeing of the throat veins should not be postponed. These two operations, under mastery of the technique, performed with local anesthesia, entail no serious danger for adults. In none of our cases did ligature and resection of the jugularis produce any unexpected consequences.

Finally, the paper shows that the greater number of cases (56%) are sent to hospital too late. By pointing out this fact, we trust to have demonstrated to the medical practitioner the oft late recognised danger of sepsis after angina, which is able to contribute to a further improvement of the prognosis.

Résumé.

Ce travail décrit 30 cas de septicémie post-angineuse qui furent observés à la clinique otorhinolaryngologique de l'Université de Bâle dans les années 1928-1939. 21 de ces 30 cas se terminèrent par la mort, 9 (30%) guérirent, malgré la présence de métastases pulmonaires dans 3 d'entre eux. Le durée de la maladie dans les cas mortels fut en moyenne de 11 jours, une fois l'exitus survint déjà après 4 jours.

Parmi les symptômes principaux sont décrits en première ligne l'anamnèse, les frissons, la température septicémique, l'état local, les métastases, la formule sanguine et l'hémoculture. Les frissons, qui surviennent chez les 5/6èmes des malades, ont une grande valeur pronostique. Dès l'apparition du premier vrai frisson le médecin traitant devrait hospitaliser le malade. Dans tous nos cas sans exception la température avait un caractère septicémique, avec rémissions. Localement il existait dans la plupart des cas (63%) un abcès péritonsillaire, qui ne fut parfois découvert qu'après la tonsillectomie. 4 fois l'état local au moment de l'hospitalisation était redevenu normal. L'examen vasculaire montra dans 60% des cas une thrombophlébite de la jugulaire interne, coexistant 11 fois avec une thrombophlébite du tronc commun de la veine faciale. Chez 7 malades on trouva des veines normales. Presque chez tous les malades il existait des phénomènes phlegmoneux périsvasculaires avec tuméfaction et sensi-

bilité à la palpation plus ou moins fortes au niveau de la région latérale du cou. 22 malades avaient des ganglions tuméfiés adhérents aux vaisseaux. Comme métastases, les foyers pulmonaires furent les plus fréquents (63%); et en 2ème lieu les abcès des parties molles. Il y eut chez 20% des malades des complications endocraniennes. Dans un cas (26) on observa une extension énorme et la suppuration s'étendit du tissu conjonctif profond du cou par continuité jusque dans la musculature du dos en arrière et y produisit des phlegmons étendus. Notre procédé thérapeutique se fonde sur les mêmes principes que ceux recommandés par *Claus* et *Uffenorde*. Le moment de l'intervention opératoire, qui doit être pratiquée aussi précocement que possible, est décisif. Nous sommes convaincus que dans les cas suspects de septicémie il ne faut pas attendre pour faire la tonsillectomie et souvent aussi pour libérer les veines du cou. Ces deux interventions, pratiquées chez l'adulte sous anesthésie locale, ne présentent, si l'on en possède bien la technique, aucun danger sérieux pour le malade. Même la ligature et la résection de la jugulaire n'eurent jamais dans nos cas de conséquences inattendues.

Ce travail montre enfin qu'une grande partie des malades (56%) furent envoyés trop tard à l'hôpital. En insistant sur ce fait, nous espérons mettre sous les yeux du médecin praticien le danger souvent reconnu trop tard de la septicémie post-angineuse, et pouvoir ainsi en améliorer le pronostic.

Riassunto.

Tratta di 30 casi di setticemia postanginosa, osservati negli anni 1928-1939 nella clinica oto-rino-laringolatrica dell'università di Basilea. Di questi 21 morirono; 9 (30%) guarirono; tre di questi sebbene fossero già insorte metastasi polmonari. Il decorso della malattia nei casi letali durò circa 11 giorni; uno morì già in quarta giornata.

Come manifestazioni significative per formulare la diagnosi di sepsi, oltre l'anamnesi, indica: il brivido, i rialzi di temperatura a tipo settico, il reperto locale, la formola e la cultura ematica. Il brivido che insorse nei 5/6 dei pazienti, è considerato come un segno prognostico sfavorevole. Già al primo brivido netto, il medico curante dovrebbe consigliare l'ospitalizzazione del malato. Il decorso della curva termica dei casi in questione ebbe un carattere settico-remittente. Il reperto locale alle fauci

consistette nella maggioranza dei casi (63%) in un ascesso peritonsillare, che talvolta fu scoperto soltanto alla tonsillectomia. In quattro casi il reperto alle tonsille era ritornato, al momento dell'entrata in clinica, completamente negativo. L'esame dei vasi mise in evidenza, nel 60% dei casi una tromboflebite della vena giugulare interna, associata talvolta con una tromboflebite della vena facciale comune. Infiammazione flemmonosa perivascolae, con rigonfiamento e sensibilità alla pressione esterna, fu notato nella maggioranza dei casi. Ghiandole infiammate e aderenti ai vasi si riscontrarono in 22 casi. Prevalgono i focolai metastatici polmonari; poi vengono i focolai nelle parti molli. Complicazioni endocraniche insorsero nel 20% dei casi. Un decorso a sè ebbe un caso (26), in cui il processo purulento del tessuto connettivale profondo del collo si propagò fino alla musculatura delle schiena, dove formò un ampio flemmone.

Nella cura si attenne ai procedimenti operativi consigliati da *Claus* e *Uffenorde*. D'importanza capitale è l'intervento precoce. L'autore è convinto che anche nei casi anche solo sospetti di setticemia si debba subito procedere alla tonsillectomia e alla messa a nudo delle vene del collo; questi due interventi, nell'adulto, non rappresentano un serio pericolo, presupposto che l'operatore, usando l'anestesia locale, domini bene la tecnica. Anche la legatura e la escisione della giugulare non ebbero mai conseguenze inattese.

La nota mette poi in rilievo che la maggior parte dei casi (56%) viene mandata in Clinica troppo tardi. Se il medico curante tenesse presente il pericolo di una setticemia da angina, la prognosi di molti casi ne guadagnerebbe.

Literatur.

Abt: Ref. Zbl. Hals- usw. Heilk. *20,* 470 (1933). — *Albrecht:* Arch. Ohr- usw. Heilk. *134,* 258 (1933). — *Altenmeier:* Ref. Zbl. Hals- usw. Heilk. *27,* 637 (1937). — *Altrichter:* Passow-Schaefers Beitr. *31,* 140 (1934). — *Ameriso:* Ref. Zbl. Hals- usw. Heilk. *26,* 259 (1936). — *Amersbach:* Ref. Internat. Zbl. Ohrenheilk. *40,* 182 (1935). — *Anders:* Z. Hals- usw. Heilk. *29,* 408 (1931); Zbl. Hals- usw. Heilk. *17,* 316 (1931). — *Anthon:* Internat. Zbl. Ohrenheilk. *29,* 240 (1928). — *Bariéty* et *Brocard:* Ref. Zbl. Hals- usw. Heilk. *28,* 362 (1937). — *Bajkay:* Ref. Zbl. Hals- usw. Heilk. *17,* 400 (1931). — *Beck,* Mschr. Ohrenheilk. *59,* 746 (1925). — *Benjamins:* Ref. Zbl. Hals- usw. Heilk. *26,* 67 (1936). — *Bertelsmann:* Zbl. Chir. *54,* 1949 (1927); Zbl. Chir. *54,* 642 (1927). — *Bie:* Ref. Zbl. Hals- usw. Heilk. *23,* 61 (1934). — *Bilniskis:* Ref. Zbl. Hals- usw. Heilk. *13,* 375 (1929). — *Bingold:* Die septischen Erkrankungen. Berlin

und Wien 1937; Fortschr. Ther. *11,* 193 u. 265. — *Blohmke:* Ref. Zbl. Hals- usw. Heilk. *30,* 645 (1938). — *v. Blomberg* und *v. Forster:* Münch. med. Wschr. *1935,* 783; Ref. Hals- usw. Arzt II. *41,* 279 (1935). — *Boetsch:* Postanginöse Sepsis. Diss. Freiburg 1935; Ref. Hals- usw. Arzt II. *45,* 222 (1937). — *Brankel:* Ref. Hals- usw. Arzt II. *47,* 96 (1938). — *Burchard:* Z. Hals- usw. Heilk. *23,* 97 (1929). — *Burger:* Ref. Zbl. Hals- usw. Heilk. *15,* 372 (1930). — *Bustin:* Ref. Zbl. Hals- usw. Heilk. *14,* 463 (1930). — *Campagnari:* Ref. Zbl. Hals- usw. Heilk. *31,* 62 (1938). — *Canuyt:* Ref. Internat. Zbl. Ohrenheilk. *35,* 234 (1932); Ref. Zbl. Hals- usw. Heilk. *30,* 674 (1938). — *Cemach:* Ref. Zbl. Hals- usw. Heilk. *25,* 426 (1936). — *Chrenov:* Ref. Zbl. Hals- usw. Heilk. *17,* 144 (1932). — *Clairmont:* Schweiz. Med. Wschr. *58,* 545 (1928); Ref. Internat. Zbl. Ohrenheilk. *30,* 44 (1929). — *Claus:* Ther. Gegenw. *75,* 115 (1934); Med. Klin. *1929,* 457; Zbl. Chir. *1929,* 89; Ref. Zbl. Hals- usw. Heilk. *10,* 898 (1937); Z. Hals- usw. Heilk. *18,* 557 (1927); Ref. Internat. Zbl. Ohrenheilk. *29,* 240 (1928); Internat. Zbl. Ohrenheilk. *29,* 325 (1928); Zbl. Hals- usw. Heilk. *11,* 649 (1928) und Internat. Zbl. Ohrenheilk. *29,* 337 (1928); Zbl. Hals- usw. Heilk. *11,* 870 (1928); Z. Hals- usw. Heilk. *21,* 114 (1928); Z. Laryng. *17,* 53 (1928); Zbl. Ohrenheilk. *30,* 58 (1929); Internat. Zbl. Ohrenheilk. *29,* 248 (1928); Zbl. Hals- usw. Heilk. *13,* 790 (1929); Verh. dtsch. Ges. inn. Med. *1929,* 463 und 473; Zbl. Hals- usw. Heilk. *14,* 350 (1930); Mschr. Ohrenheilk. *64,* 1084 (1930); Fortschr. Ther. *6,* 295 (1930); Internat. Zbl. Ohrenheilk. *31,* 320 (1930); Dtsch. med. Wschr. *1931 II,* 1813; Zbl. Hals- usw. Heilk. *17,* 315 (1932); Ther. Gegenw. *73,* 195 (1932), ref. Zbl. Hals- usw. Heilk. *19,* 254 (1933); Internat. Zbl. Ohrenheilk. *35,* 383 (1932); Internat. Zbl. Ohrenheilk. *39,* 50 (1934); Z. Laryng. *26,* 290 (1935); Annales d'oto-lar. *1936,* 985; Zbl. Hals- usw. Heilk. *17,* 114 (1932). — *Grabbé:* Ref. Zbl. Hals- usw. Heilk. *12,* 755 (1928). — *Cusenza:* Ref. Zbl. Hals- usw. Heilk. *30,* 401 (1938). — *Dietrich,* Z. Laryng. *23,* 209 (1932). — *Dippelt,* zit. bei Bingold, Septische Erkrankungen. — *Dixon, Jason* und *Helwig:* Ref. Zbl. Hals- usw. Heilk. *17,* 66 (1932). —*Doinikow* und *Triumfow:* Ref. Zbl. Hals- usw. Heilk. *29,* 642 (1938). — *Donath-Saxl,* Die septischen Erkrankungen in der inn. Medizin. Berlin 1929. — *Dörfler:* Münch. med. Wschr. *1928 II,* 1845. — *Drüner,* Zbl. Chir. *54,* 1363 (1927). — *Dupérié:* Ref. Zbl. Hals- usw. Heilk. *30,* 611 (1938). — *Eagleton:* zit. nach Claus, Z. Hals- usw. Heilk. *21,* 114 (1928). — *v. Eicken,* Hals- usw. Arzt *49 II,* 157 (1939). — *Eijsvogel:* Ref. Zbl. Hals- usw. Heilk. *12,* 271 (1934). — *Elsässer:* Arch. Ohr- usw. Heilk. *133,* 61 (1904). — *Endlich:* Diss. Erlangen 1934, 16 S. — *Erdélyi,* Verh. ung. ärztl. Ges. Dez. 1935; Ref. Hals- usw. Arzt II. *42,* 136 (1936). — *Feuchtinger,* Mschr. Ohrenheilk. *59,* 500 (1925). — *Flines:* Ref. Zbl. Hals- usw. Heilk. *18,* 122 (1932). — *Fraenkel:* Virchows Arch. *254,* 639 (1925); Ref. Zbl. Hals- usw. Heilk. *7,* 707 (1925); Dtsch. med. Wschr. *52,* 93 (1926). — *Frank:* Münch. med. Wschr. *1933 I,* 214. — *Fremel:* Ref. Zbl. Hals- usw. Heilk. *17,* 748 (1932); Mschr. Ohrenheilk. *67,* 1121 (1933); Ref. Zbl. Hals- usw. Heilk. *22,* 608 (1933). — *Friedemann:* Münch. med. Wschr. *1929,* 1323; Diskussionsbemerkung Internat. Zbl. Ohrenheilk. *29,* 340 (1928); Dtsch. Kongr. inn. Med. *1929,* 475. — *Frölich:* Ueber postanginöse Septicopyaemie. Diss. Bonn 1929, 31 S. — *Gallusser,* Ref. Zbl. Hals- usw. Heilk. *16,* 328 (1931). — *Gangl-Battig:* Z. Hals- usw. Heilk. *34,* 344 (1933). — *George:* Ueber die Paratonsillarabszesse, Schrittmacher der Sepsis.

Diss. Greifswald 1937 (1935), 14 S.; Ref. Zbl. Hals- usw. Heilk. *29,* 523 (1938). — *Gettes:* Ref. Zbl. Hals- usw. Heilk. *17,* 398 (1932). — *Glas:* Wien. med. Schr. *1928,* 1307. — *Goerke:* Z. Laryng. usw. *19,* 287 (1930); Ref. Zbl. Hals- usw. Heilk. *16,* 42 (1931). — *Grabscheid:* Klin. Wschr. *1934 II,* 1017; Ref. Zbl. Hals- usw. Heilk. *24,* 226 (1935). — *Gräff:* Ref. Zbl. Hals- usw. Heilk. *19,* 77 (1933). — *Greifenstein:* Virchows Arch. *281,* 748 (1931). — *Grumbach:* Schw. Mschr. Zahnheilk. *43,* H. 7 (1933). — *Grumbach* und *Verdan:* Arch. Hyg. u. Bakt. *115,* H. 2 (1935). — *Grumbach, Lemierre* u. *Reilly:* Schw. med. Wschr. *1936,* 834. — *Günther:* Z. Laryng. *17,* 191 (1929). — *Güttich:* Ref. Münch. med. Wschr. *1935,* 1383; Dtsch. med. Wschr. *1937 I,* 396. — *Haardt:* Mschr. Ohrenheilk. *59,* 233 (1925), Ref. Zbl. *7,* 748 (1925). — *Hagdorn:* Indikationsstellung der Tonsillektomie bei chronischer Tonsillitis und deren Folgezustände unter besonderer Berücksichtigung der septischen Angina. Diss. Köln 1934. — *Haymann:* Z. Laryng. usw. *24,* 475 (1933), Ref. Zbl. Hals- usw. Heilk. *22,* 418 (1934); Z. Hals- usw. Heilk. *35,* 288 (1934), Ref. Zbl. Hals- usw. Heilk. *22,* 734 (1933). — *Hegener:* Ref. Zbl. Hals- usw. Heilk. *8,* 790 (1929). — *Heim:* Ueber postanginöse Sepsis unter besonderer Berücksichtigung der in der Heidelberger Klinik beobachteten Fälle. Diss. Heidelberg 1934, 17 S. — *Heindl:* Ref. Hals- usw. Arzt II. *43,* 142 (1936). — *Helms:* Ueber einen Fall von postanginöser Cavernosusthrombose. Ein Beitrag zum Krankheitsbilde der tonsillogenen Allgemeininfektion. Diss. Rostock 1934, 15 S. — *Herrmann:* Ref. Hals- usw. Arzt II. *41,* 68 (1935). — *Hesse:* Med. Klin. *1932,* 919. — *Heymann:* Zbl. Chir. *1929,* 88. — *Hirsch:* Internat. Zbl. Ohrenheilk. *30,* 137 (1929); Klin. Wschr. *1932 I,* 377; Ref. Zbl. Hals- usw. Heilk. *19,* 408 (1933). — *Hoche:* Wien. klin. Wschr. *1932 II,* 1581, Ref. Zbl. Hals- usw. Heilk. *21,* 84 (1934). — *Hofer, G.:* Mschr. Ohrenheilk. *65,* 883 (1931); ebda. *66,* 587 (1932); Z. Hals- usw. Heilk. *18,* 561 (1928); Wien. klin. Wschr. *22,* 720 (1927). — *Hofer, G.,* und *Motloch:* Z. Hals- usw. Heilk. *35,* 390 (1934). — *Hofer, G.,* und *Koch:* Mschr. Ohrenheilk. *69,* 1259 (1935), Ref. Hals- usw. Arzt II. *42,* 52 (1936). — *Hofer, Jg.:* Mschr. Ohrenheilk. *64,* 1101 (1930). — *Hoffmeister,* Ueber Sinus- und Jugularisthrombosen ohne wirkliche, bzw. nur scheinbare Temperaturerhöhung. Diss. Frankfurt a. M. 1937, 27 S., Ref. Zbl. Hals- usw. Heilk. *30,* 498 (1938). — *v. Hoffmann:* Z. Hals- usw. Heilk. *41,* H. 3 (1937), Ref. Hals- usw. Arzt. II. *44,* 229 (1937). — *Houdecek:* Practica otolar. *1,* 317 (1938). — *Hönsch:* Die heutigen Sepsistheorien und die Berechtigung der für die anginöse Sepsis gebräuchlichen Nomenklatur. Diss. Marburg 1934. — *Hünermann:* Ref. Internat. Zbl. Ohrenheilk. *34,* 59 (1931). — *Hybášek:* Ref. Zbl. Hals- usw. Heilk. *18,* 574 (1933); ebda. *19,* 545 (1933); ebda. *22,* 32 (1934); ebda. *22,* 559 (1934); ebda. *23,* 294 (1934); ebda. *23,* 615 (1934); ebda. *25,* 321 (1936). — *Jakobson:* Med. Klin. *1933,* 1714, Ref. Internat. Zbl. Ohrenheilk. *38,* 214 (1934). — *Jancke:* Med. Klin. *1929,* 672. — *Jennemann:* Z. Laryng. *36,* H. 6 (1936), Ref. Hals- usw. Arzt II. *42,* 136 (1936). — *Joel:* Internat. Zbl. Ohrenheilk. *30,* 290 (1929); Dtsch. Med. Wschr. *1929,* H. 51, Ref. Internat. Zbl. Ohrenheilk. *32,* 139 (1930). — *Johnson:* Ref. Zbl. Hals- usw. Heilk. *16,* 538 (1931). — *Inami Hikaru:* Ref. Zbl. Hals- usw. Heilk. *24,* 343 (1935). — *Jung, L., Auger* und *Chavanne:* Otol. internat. *14,* 440 (1930). — *Jung, G.,* und *Wendt:* Dtsch. med. Wschr. *1932 I,* 169, Ref. Zbl. Hals- usw.

Heilk. *18,* 536 (1932). — *Kahler:* Z. Laryng. *19,* 402 (1930), Ref. Zbl. Hals- usw. Heilk. *16,* 145 (1931). — *Kalthoff:* Med. Welt *6,* 1025 (1932). — *Kampwirth:* Z. Hals- usw. Heilk. *29,* 416 (1931). — *Kappis:* Zbl. Chir. *1931,* 1159. — *Kecht:* Arch. Ohren- usw. Heilk. *141,* 275 (1936); Zbl. Hals- usw. Heilk. *26,* 299 (1936); Zbl. Hals- usw. Heilk. *27,* 45 (1937); Mschr. Ohrenheilk. *72,* 395 (1938). — *Kelemen:* Z. Hals- usw. Heilk. *19,* 180 (1928), Ref. Zbl. Hals- usw. Heilk. *11,* 681 (1928). — *Keppeler:* Zbl. Chir. *1926,* 1311. — *Kißling:* Verh. dtsch. Ges. inn. Med. *1929,* 469; Münch. med. Wschr. *1929 II,* 1163; Internat. Zbl. Ohrenheilk. *39,* 134 (1934). — *Kirchberger:* Wien. med. Wschr. *1928 II,* 1089, Ref. Zbl. Hals- usw. Heilk. *13,* 95 (1929). — *Klestadt:* Med. Welt *1933,* 333. — *Klintrup:* Acta otolar. *18,* 340 (1933). — *Klotz:* Ann. otol. *11,* 1089 (1934). — *Knick:* Z. Hals- usw. Heilk. *6,* 55 (1923); Dtsch. med. Wschr. *1928,* 420; Z. Hals- usw. Heilk. *18,* 546 (1927), Ref. Zbl. Hals- usw. Heilk. *10,* 898 (1927); Zbl. Hals- usw. Heilk. *18,* 188 (1932). — *Koch,* Z. Hals- usw. Heilk. *40,* 611 (1939), Ref. Zbl. Hals- usw. Heilk. *29,* 21 (1938). — *Kolmer:* Ref. Zbl. Hals- usw. Heilk. *29,* 514 (1938). — *Kramm:* Z. Hals- usw. Heilk. *35,* 146 (1934). — *Krainz:* Diskussionsbemerkung Zbl. Hals- usw. Heilk. *26,* 298 (1936). — *Krüger:* Arch. Ohr- usw. Heilk. *120,* 120 (1929); Ref. Zbl. Hals- usw. Heilk. *17,* 314 (1931); Z. Hals- usw. Heilk. *29,* 401 und 410 (1931); Hals- usw. Arzt II. *49,* 154 (1939). — *Kurzhals:* Internat. Zbl. Ohrenheilk. *41,* 246 (1935). — *Läwen* und *König:* Dtsch. med. Wschr. *1929,* 853. — *Läwen:* Münch. med. Wschr. *1928,* 378. — *Lange:* Zbl. Hals- usw. Heilk. *18,* 187 (1932). — *Langenbeck:* Zbl. Hals- usw. Heilk. *19,* 303 (1933). — *Larsen:* Internat. Zbl. Ohrenheilk. *38,* 237 (1934). — *Laskiewicz:* Ref. Zbl. Hals- usw. Heilk. *30,* 342 (1938). — *Leicher:* Klin. Wschr. *1927,* 896; Z. Laryng. *17,* 253 (1929). — *Lemierre, Reilly, Mayer, Heine* et *Hamburger:* Ref. Zbl. Hals- usw. Heilk. *27,* 163 (1937). — *Lemierre* et *Moreau:* Ref. Zbl. Hals- usw. Heilk. *27,* 163 (1937). — *Lénart:* Ref. Zbl. Hals- usw. Heilk. *22,* 225 (1934). — *Lenhartz:* Münch. med. Wschr. *1926,* 906. — *Letnik:* Ref. Zbl. Hals- usw. Heilk. *24,* 344 (1935). — *Lewin, L.:* Ref. Zbl. Hals- usw. Heilk. *25,* 389 (1936). — *Lewin, R.:* Diss. Hamburg 1922, Passows Beitr. *23,* 31 (1926). — *Lexer:* Vorträge aus der prakt. Chirurgie H. I, Stuttgart, Ferd. Enke; Die pyogene Allgemeininfektion und ihre Behandlung, Stuttgart (1935). — *Liebermeister,* Sepsis, Hdb. d. inn. Med. 3. Aufl. — *Linck:* Arch. Ohr- usw. Heilk. *126,* 34 (1930); Z. Hals- usw. Heilk. *39,* 329 (1936); Arch. Ohr- usw. Heilk. *141,* 255 (1936); Ref. Zbl. Hals- usw. Heilk. *21,* 391 (1934); Z. Laryng. usw. *25,* 79 (1934); Ref. Hals- usw. Arzt II. *43,* 25 (1936); Arch. Ohr- usw. Heilk. *143,* 88 (1937), Ref. Hals- usw. Arzt II. *45,* 222 (1937); Arch. Ohr- usw. Heilk. *145,* 103 (1938), Ref. Zbl. Hals- usw. Heilk. *31,* 93 (1938). — *Linser:* Bruns Beitr. klin. Chir. *28,* 642 (1900). — *Lund:* Ref. Zbl. Hals- usw. Heilk. *26,* 342 (1936). — *Marschik:* Mschr. Ohrenheilk. *63,* 599 (1929); Mschr. Ohrenheilk. *65,* 886 (1931); Z. Hals- usw. Heilk. *29,* 414 (1931). — *Martens:* Arch. Klin. Chir. *116,* 720 (1921); Zbl. Chir. *1929,* 88; Dtsch. med. Wschr. *1927,* 1004; Dtsch. med. Wschr. *1929 II,* 1825. — *Martin:* Dtsch. med. Wschr. *1927,* 24. — *Malgeri:* Ref. Zbl. Hals- usw. Heilk. *31,* 23 (1938). — *Mathé:* Med. Welt *1934,* 336, Ref. Internat. Zbl. Ohrenheilk. *39,* 134 (1934). — *Mayer, F. J.:* Mschr. Ohrenheilk. *68,* 626 (1934); Mschr. Ohrenheilk. *68,* 1240 (1934); Zbl.

Hals- usw. Heilk. *26,* 298 (1936). — *Mayer, O.:* Wien. klin. Wschr. *1926,* 39; Z. Hals- usw. Heilk. *18,* 561 (1927); Mschr. Ohrenheilk. *65,* H. 7, 886 (1931); Mschr. Ohrenheilk. *68,* 626 (1934); Wien. lar.-rhin. Ges. XII. 1935, Ref. Zbl. Hals- usw. Heilk. *27,* 46 (1937). — *Melchior:* Zbl. Chir. *1925,* 1993; Klin. Wschr. *1932 I,* 548. — *Menger:* Ref. Zbl. Hals- usw. Heilk. *27,* 21 (1937). — *Meurmann:* Ref. Zbl. Hals- usw. Heilk. *23,* 546 (1934). — *Meyer* und *Pham Hun-Chi:* Ref. Zbl. Hals- usw. Heilk. *25,* 617 (1936). — *Moltke:* Zbl. Hals- usw. Heilk. *18,* 316 (1932); Zbl. Hals- usw. Heilk. *20,* 673 (1933). — *Morgan:* Ref. Zbl. Hals- usw. Heilk. *24,* 287 (1935). — *Muck:* Z. Hals- usw. Heilk. *28,* 99 (1931), Ref. Internat. Zbl. Ohrenheilk. *34,* 97 (1931). — *Müller, E. F.:* Med. Wschr. *37* (1923). — *Murach,* Das weiße Blutbild bei einigen Tonsillenerkrankungen und Komplikationen. Diss. Halle 1935, Ref. Hals- usw. Arzt II. *42,* 51 (1936). — *Naegeli:* Blutkrankheiten und Blutdiagnostik, 1931; Jahreskurs f. ärztl. Fortbildung, *24,* H. 18—40 (1933), Ref. Zbl. Hals- usw. Heilk. *21,* 193 (1934). — *Nager:* zit. bei Ulrich, Ref. Zbl. Hals- usw. Heilk. *19,* 511 (1932). — *Neo Toshio:* Zbl. Hals- usw. Heilk. *23* (1934). — *Nieuwenhuyse:* Actaotlar. *26,* 90 (1938). — *Ninger:* Ref. Zbl. Hals- usw. Heilk. *28,* 36 (1937). — *Nonnenbruch* und *Spitz:* Zahnärztl. Rdsch. *41,* 1960 (1932). — *Nozava:* Z. Laryng. *26,* H. 5 (1935). — *Nußbaum:* Ref. Zbl. Hals- usw. Heilk. *15,* 245 (1930). — *Öller:* Klin. Wschr. *1925,* 793. — *Oppikofer:* Schweiz. Med. Wschr. *27,* 627 (1935). — *Page:* Ref. Zbl. Hals- usw. Heilk. *21,* 766 (1934). — *Peritz:* Zbl. Chir. *1926,* 1250. — *Perwitzschky:* zit. bei Claus, Z. Laryng. *23,* 58 (1932). — *Petrén:* Ref. Zbl. Hals- usw. Heilk. *22,* 160 (1934). — *Petzal:* Internat. Zbl. Ohrenheilk. *33,* 1 und 113 (1930); Zbl. Hals- usw. Heilk. *16,* 601 (1931). — *Pilgramm:* Münch. med. Wschr. *1938,* 943, Ref. Zbl. Hals- usw. Heilk. *31,* 22 (1938); Ref. Hals- usw. Arzt II. *47,* 29 und 127 (1938). — *Piquet:* Zbl. Hals- usw. Heilk. *24,* 575 (1935). — *Portela:* Ref. Zbl. Hals- usw. Heilk. *13,* 34 (1929). — *Precechtel:* Ref. Zbl. Hals- usw. Heilk. *19,* 448 (1933). — *Puglisi* und *Marottoli:* Ref. Zbl. Hals- usw. Heilk. *18,* 770 (1932). — *Ratner:* Ref. Zbl. Hals- usw. Heilk. *14,* 26 (1930). — *Reiter:* Z. Laryng. *18,* 230 (1929). — *Reuben:* Ref. Zbl. Hals- usw. Heilk. *17,* 362 (1931); Ref. Zbl. Hals- usw. Heilk. *25,* 80 (1936). — *Reye:* Zbl. Chir. *1931,* 1155; Dtsch. med. Wschr. *1929,* 1782; Virchows Arch. *246,* 22 (1924); Med. Klin. *1928 II,* 1437. — *Rhese:* Zbl. Chir. *1925,* 49. — *Richter:* Diskussionsbemerkung, Ref. Zbl. Hals- usw. Arzt II. *47,* 29 (1938). — *Riecke:* Dtsch. Z. Chir. *205,* 347 (1927), Ref. Zbl. Hals- usw. Heilk. *12,* 20 (1928); Münch. med. Wschr. *1929 II,* 2121; Zbl. Hals- usw. Heilk. *29,* 241 (1937). — *Rieder:* Zbl. Chir. *1931,* 1156. — *Rieß:* Zbl. Chir. *1925,* 2755. — *Rosenow:* Verh. dtsch. Ges. inn. Med. *42,* 408 (1930). — *Rößle:* Schweiz. med. Wschr. *1926,* 301; Ref. Zbl. Hals- usw. Heilk. *8,* 212 (1926); Z. Laryng. *25,* 224 (1926). — *Roth:* Dtsch. med. Wschr. *1935,* 1734. — *Routenbourg* und *Guindes:* Ref. Zbl. Hals- usw. Heilk. *29,* 580 (1938). — *Rubatelli* und *Zille:* Ref. Zbl. Hals- usw. Heilk. *29,* 300 (1938). — *Rubin:* Ref. Zbl. Hals- usw. Heilk. *20,* 672 (1933). — *Rubinstein:* Ref. Zbl. Hals- usw. Heilk. *13,* 376 (1929). — *Russow:* Münch. med. Wschr. *1929 II,* 1168. — *Ruttin:* Mschr. Ohrenheilk. *63,* 600 (1929); Mschr. Ohrenheilk. *64,* 219 (1930); Z. Hals- usw. Heilk. *6,* 57 (1923); Z. Hals- usw. Heilk. *29,* 415 (1931); Zbl. Hals- usw. Heilk. *16,* 60 (1931); Ref. Zbl. Hals- usw. Heilk. *27,* 46 (1937); Acta otolar. *26,* 18 (1938). — *Sadowski:* Fol. oto-laryng. orient. *2,* 325 (1935),

Ref. Zbl. Hals- usw. Heilk. *27,* 421 (1937). — *Salingre:* Ref. Zbl. Hals- usw. Heilk. *30,* 236 (1938). — *Schäfer:* Zbl. Chir. *1929,* 89. — *Schiebe:* Münch. med. Wschr. *1930,* 2089. — *Schlander:* Mschr. Ohrenheilk. *56,* 664 (1922). — *Schlemmer:* Arch. Laryng. *33,* 412 (1920). — *Schlittler:* Schweiz. med. Wschr. *59,* 29 (1929); Internat. Zbl. Ohrenheilk. *30,* 86 (1929). — *Schmidt:* Zbl. Chir. *1931,* 1157. — *Schmidt, G.:* Zur Frage der Abszeßtonsillektomie, Diss. Rostock 1936, Ref. Hals- usw. Arzt II. *47,* 128 (1938). — *Schmitz:* Dtsch. Z. Chir. *240,* 493 (1933). — *Schneider:* Arch. Ohr- usw. Heilk. *137,* 75 (1933), Ref. Internat. Zbl. Ohrenheilk. *38,* 148 (1934). — *Schoen:* Zbl. inn. Med. *1931,* 1122, Ref. Zbl. Hals- usw. Heilk. *18,* 769 (1932). — *Schottmüller:* Verh. dtsch. Ges. inn. Med. *41,* 477 (1929). — *Schottmüller* und *Bingold:* Die septischen Erkrankungen in Hdb. der innern Medizin, S. 909. — *Schreiber:* Sepsis und Jugularisunterbindung, Diss. Marburg/Lahn 1936, 45 S. — *Schubel:* Arch. Ohr- usw. Heilk. *39,* 389 (1935); Ref. Zbl. Hals- usw. Heilk. *26,* 15 (1936); Hals- usw. Arzt *49 II,* 153 (1939). — *Schulz:* Die akuten Erkrankungen der Gaumenmandeln und ihrer unmittelbaren Umgebung, Verl. Springer, 1925. — *Schwarzbart:* Z. Hals- usw. Heilk. *29,* 416 (1931). — *Seeburg,* Hals- usw. Arzt II. *49,* 53 (1939). — *Seiffert:* Diskussionsbemerkung Internat. Zbl. Ohrenheilk. *29,* 240 (1928). — *Selter:* zit. bei Bingold, Septische Erkrankungen. — *Sercer:* Mschr. Ohrenheilk. *62,* 648 (1928). — *Siegert:* Veröff. Heeressan. wes. *104,* 197 (1937), Ref. Zbl. Hals- usw. Heilk. *30,* 192 (1938). — *Simon, J.:* Ist eine Unterbindung der V. jugul. bei Sepsis nach Angina erforderlich oder nicht? Diss. Frankfurt a. M. 1937, 31 S., Ref. Zbl. Hals- usw. Heilk. *30,* 612 (1938). — *Simon, E.:* Ungewöhnliche Wege zur Erzeugung der tonsillogenen Sepsis. Diss. Frankfurt a. M. 1937, 17 S., Ref. Zbl. Hals- usw. Heilk. *30,* 295 (1938). — *Simons:* Ref. Zbl. Hals- usw. Heilk. *17,* 591 (1932). — *Singer:* Wien. klin. Wschr. *1929 II,* 1056; Mschr. Ohrenheilk. *72,* 362 (1938). — *Sjöberg:* Ref. Zbl. Hals- usw. Heilk. *27,* 304 (1937); Acta otolar. *25,* 68 (1937), Ref. Hals- usw. Arzt II. *44,* 229 (1937). — *Sommer:* Dtsch. med. Wschr. *1929,* 1790. — *Sonnenschein:* Z. Laryng. *19,* 368 (1930), Ref. Zbl. Hals- usw. Heilk. *15,* 765 (1930). — *Speitel:* Arch. Ohr- usw. Heilk. *140,* 232 (1936). — *Stahl:* Med. Klin. *1935,* 1302, Ref. Hals- usw. Arzt II. *42,* 156 (1936); Dtsch. med. Wschr. *1928,* 352; Dtsch. med. Wschr. *1927,* 186. — *Stenger:* Dtsch. med. Wschr. *1926,* 1210. — *Sternheimer:* Zbl. inn. Med. *1931,* 348. — *Steurer:* Z. Laryng. *13,* 322 (1925); Ref. Hals- usw. Arzt II. *49,* 155 (1939). — *Stolz:* Corrbl. Schweiz. Aerzte *48,* 415 (1918). — *Stone* und *Berger:* Ref. Hals- usw. Arzt II. *44,* 229 (1937). — *Streit:* Ref. Zbl. Hals- usw. Heilk. *3,* 394 (1923). — *Szekér:* Acta otolar. *26,* 377 (1938). — *Tanturri:* Wien. med. Wschr. *1933 II,* 969. — *Taptas:* Ref. Zbl. Hals- usw. Heilk. *18,* 839 (1932). — *Tonndorf:* Ann. otolar. *7,* 702 (1934), Ref. Internat. Zbl. Ohrenheilk. *39,* 51 (1934). — *Tesdal:* Ref. Zbl. Hals- usw. Heilk. *20,* 315 (1933). — *Uffenorde:* Münch. med. Wschr. *71,* 1168 (1924); Z. Laryng. *13,* 257 (1925); Dtsch. med. Wschr. *1926,* 1635; Dtsch. med. Wschr. *1929,* 775; Acta otolar. *Suppl. 7,* 3 (1928); Sitzungsber. Ges. Naturwiss. Marburg *63,* 167 (1929); Med. Kl. *1930 I,* 153; Dtsch. med. Wschr. *1929 I,* 775; Arch. Ohr- usw. Heilk. *126,* 269 (1930); Z. Laryng. *23,* 41 (1932). — *Uffenorde* und *Claus:* Sepsis nach Angina. Leipzig 1932. — *Uffenorde:* Z. Laryng. *25,* 307 (1934); Ino-Kubo-Festschr. *1934,* Ref. Hals- usw. Arzt II. *42,* 226 (1936); Dtsch. med. Wschr. *52,* No. 39 (1936); Tung-Chi *13,* 40 (1937), Ref. Zbl. Hals- usw. Heilk. *30,* 95 (1938). — *Uffenorde* und

Claus: Sepsis nach Angina. Leipzig 1938. — *Ulrich,* Ref. Zbl. Hals- usw. Heilk. *19,* 511 (1932). — *Undritz:* Z. Hals- usw. Heilk. *13,* 204 (1925). — *Unterberger:* Arch. Ohr- usw. Heilk. *141,* 20 (1936). — *Veits:* Ref. Zbl. Hals- usw. Heilk. *20,* 414 (1933). — *Verdan:* Rev. méd. Suisse rom. *1936,* 751. — *Versé:* Zbl. Path. *44,* H. 10 (1929). — *Vitols* und *Kelterborns:* Zbl. Chir. *1938,* 1250, Ref. Zbl. Hals- usw. Heilk. *31,* 54 (1938). — *Vogel:* Z. Hals- usw. Heilk. *33,* 4 (1933). — *Voß:* Arch. Ohr- usw. Heilk. *130,* 83 (1931). — *Waldapfel:* Zbl. Hals- usw. Heilk. *13,* 35 (1929); Mschr. Ohrenheilk. *63,* 205 (1939); Z. Hals- usw. Heilk. *23,* 178 (1939); Z. Hals- usw. Heilk. *26,* 429 (1930); Zbl. Hals- usw. Heilk. *25,* 172 (1936); Zbl. Hals- usw. Heilk. *26,* 298 (1936); Ref. Zbl. Hals- usw. Heilk. *31,* 22 (1938). — *Wasowski* und *Samborski:* Mschr. Ohrenheilk. *69,* 1244 (1935). — *Wasowski* und *Hurynowicz:* Ref. Zbl. Hals- usw. Heilk. *25,* 530 (1936). — *Waßmund:* Lehrbuch der prakt. Chir. des Mundes u. der Kiefer *I,* 1935. — *Weber:* Münch. med. Wschr. *1926,* 1339. — *Weinhold:* Arch. Ohr- usw. Heilk. *141,* 133 (1936). — *Wendt:* Med. Klin. *1932,* 381. — *Wessely:* Z. Hals- usw. Heilk. *9,* 439 (1925); Wien. klin. Wschr. *1930 I,* 786; Wien. klin. Wschr. *1930 I,* 891, Ref. Zbl. Hals- usw. Heilk. *16,* 146 (1931); Z. Hals- usw. Heilk. *28,* 167 (1931); Mschr. Ohrenheilk. *69,* 69 (1935); Wien. med. Wschr. *1938,* 737, Ref. Zbl. Hals- usw. Heilk. *31,* 54 (1938). — *Welte:* Diss. Heidelberg 1921. — *Wiegand:* Z. Laryng. usw. *20,* 61 (1930). — *Wiethe:* Ref. Zbl. Hals- usw. Heilk. *16,* 61 (1931). — *Winkler:* Ref. Hals- usw. Arzt *49 II,* 153 (1939). — *Wirth:* Münch. med. Wschr. *1932,* 1673. — *Wohlwill:* zit. bei Bingold, Septische Erkrankungen. — *Zange:* Wien. klin. Wschr. *39,* 1099 (1926); Z. Hals- usw. Heilk. *17,* 141 (1927). — *Zanow:* Z. Hals- usw. Heilk. *11,* 309 (1934). — *Zaufal:* Arch. Ohr- usw. Heilk. *58,* 131 (1903). — *Zöllner:* Ref. Hals- usw. Arzt II. *41,* 69 (1935); Arch. Ohr- usw. Heilk. *142,* 276 (1937), Ref. Hals- usw. Arzt II. *45,* 146 (1937); Zbl. Hals- usw. Heilk. *27,* 669 (1937).